Dilatation carotidienne pour sténose asymptomatique sous protection cérébrale

Rossard Anne lise

Juin 2024

Plan

- **Anatomie**
- **Définition et But**
- **Indications opératoires et sélection patient**
- **Processus chirurgical**
- **Technique endovasculaire vs chirurgie ouverte**
- **Conclusion**

Anatomie

- **Crosse aortique**
- **Bifurcation carotidienne**
- **Polygone de Willis**
- **Glomus Carotidien**

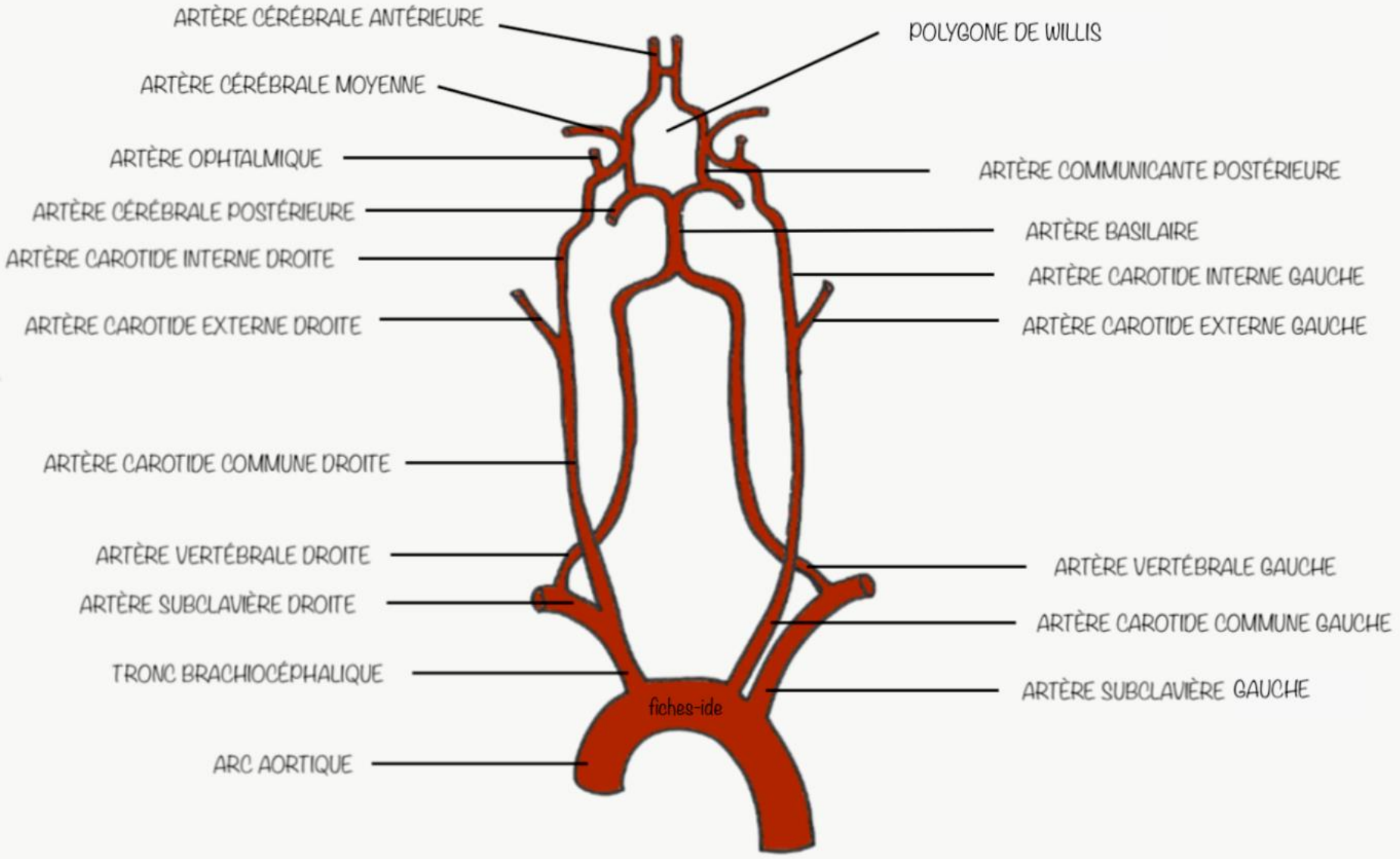

VASCULARISATION ARTÉRIELLE CÉRÉBRALE ET POLYGONE DE WILLIS

Définitions

L’intervention consiste par une voie d’abord à distance à traiter la lésion carotidienne

Introduction d’un cathéter dans la carotide interne par une ponction de l’artère fémorale.

Mise en place d’un filtre de protection qui permet de limiter les risques d’embolies de matériel athéromateux pendant la procédure.

Un stent est monté dans la carotide interne puis un ballon de dilatation permet d’écraser la lésion contre la paroi.

But

- rétablir la circulation carotidienne et cérébrale
- éviter un AVC thromboembolique

Indications

- Critères HAS
- Critères sténose
- Critères anatomiques
- Opérateur
- Etudes
- Notre prise en charge

1.Indications HAS 2006

- **Sténose carotidienne sur cou radique**
- **Sténose carotide unique**
- **Sténose carotidiennes bilatérale**
- **Re-Sténose**

2.Critères sténose

- **Sténose asymptômatique > 70% (classification Nascet)**
- **Morphologie de la plaque = étude scannographique : sténose stable / calcifiée à faible risque emboligène**

3.Critères anatomiques

Etude de la morphologie du cou du patient en particulier de la présence ou non d'une cervicarthrose : cou hostile

Anatomie de la bifurcation carotidienne : rectiligne /peu de tortuosités

Anatomie de la crosse

Crosses athéromateuses et trop calcifiées	Crosses déroulées	Naissance anormales TSA (arche bovine)

4.Opérateur: recommandations ESVS

Au moins 12 ATL carotidienne par an

Filtre ou non laissé à décision opérateur

Stent ou non laissé à décision opérateur

Si stenting primaire , dilatation si sténose résiduelle à 30%

5.Etude Lancet

- **Alyson Halliday, et all, Lancet 2021 (2008 à 2020)**
  - **Etude ASCT2 prospective multicentrique**
  - **3625 PATIENTS**
  - **1811 CAS/1814 CEA**
  - **Suivi moyen à 5ans**
  - **Risque relatif est similaire chez patient symptomatique et asymptomatique entre les 2 techniques**
  - **Long terme risque survenu AVC comparable**

5.Etude Stroke

- **Eline J.Volkers, et all, Stroke 2019**

dilatation VS endarteriectomie chez les patients coronariens

risque survenue **infarctus myocarde chez patient <75ans** est plus faible après une dilatation

6.Notre expérience se base sur 3 critères

- **Anatomie crosse**
- **Anatomie de la bifurcation carotidienne**
- **Morphologie plaque**

Installation de la salle

- FOSO
- salle polyvalente
- Table RX position libre sous le haut du corps
- Amplificateur de brillance a la gauche du patient
- Table d’instrumentation dans le prolongement de la table patient



OEC Elite
STERIS
OMAX X-Ray

Installation du patient et anesthésie

- Décubitus dorsal bras gauche le long du corps bras droit sur appui
- 1 VVP
- AL avec sédation légère
- Anticoagulation de 1 mg /kg (100 UI/kg) d'héparine
- Atropine

Matériel

- Introducteur 6Fr 10cm
- Introducteur 6Fr 90cm
- Guide Térumo 260cm courbe
- Guide Advantage 260cm
- Sonde BER 4Fr

- Emboshield
- Stent X-ACT ou CGuard
- Ballon Viatrac
- Seringue d’inflation
- Système de fermeture artériel
- Iode
- Serum hépariné
- Bac de trempage

Temps opératoire

- **Ponction fémorale**
- **Introducteur 6F 10cm**
- **Cathéterisme de la carotide externe avec guide Terumo et une sonde BER**
- **Changement de guide pour un Advantage (rigide)**
- **Monté d'un introducteur long**
- **Retrait guide**
- **Artériographie cérébrale sylvienne**

  pré procédure=> face/profil
- **Visualisation sténose**

40524104931
d2970
Clinique
14
1.8X
kVp
7 mA
PPELÉ(E)
2D
3.497 s / 103 s
07:32,3
OEC
11,99 Gycm²
0,00 mGy/min
40,10 mGy
11%
9%

Temps opératoire

- **Montée de la protection cérébrale (Emboshield) en co-axial sur guide 0,014 dans carotide interne**

  Filtre conique avec cerclage nitinol plaqué contre la paroi

  membrane PTFE perforé 120 micron

  laisse passer flux et piège embols

=>Recommandation HAS

=>appréciation de l'opérateur : ESVS 2023

Montée du stent en coaxiale

Types de stent

1er génération: X-ACT

- Nitinol
- auto expansible
- Mailles fermées
- Force radiale
- Conique ou droit

2éme génération : C-GUARD

- Nitinol
- Film Micronet PET
- Protection contre embols
- Conformable
- Surdilaté sur extrémité



Résultat

Sténose résiduelle => dilatation, stenting

Recrutement vasculaire à comparer avec la pré-procédure

Dilatation stent

- Reco ESVS si stenose persistante >30%
- Glomus carotidien = bradycardie jusqu'à AC
- Coordination avec équipe anesthésie = Atropine

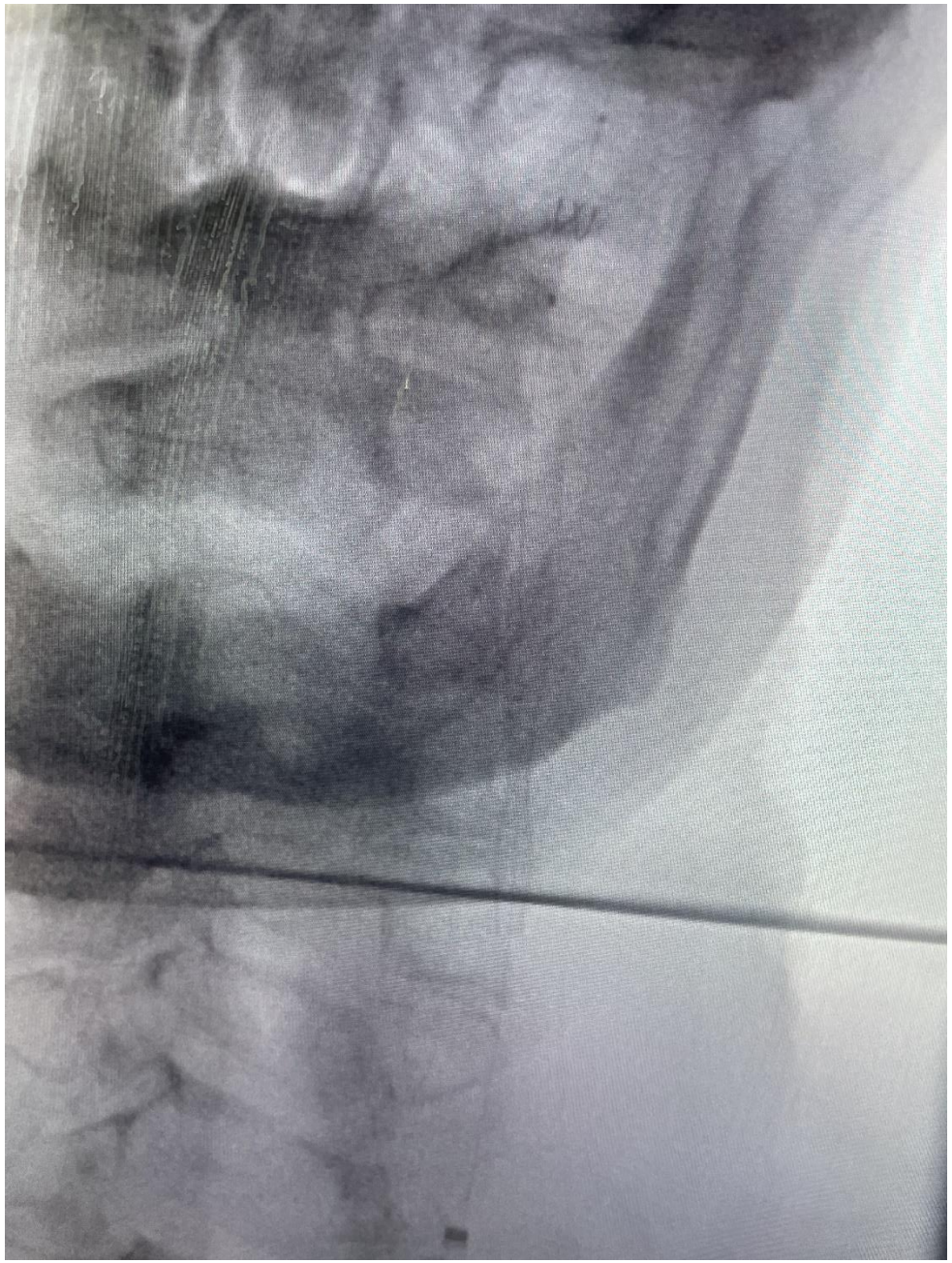

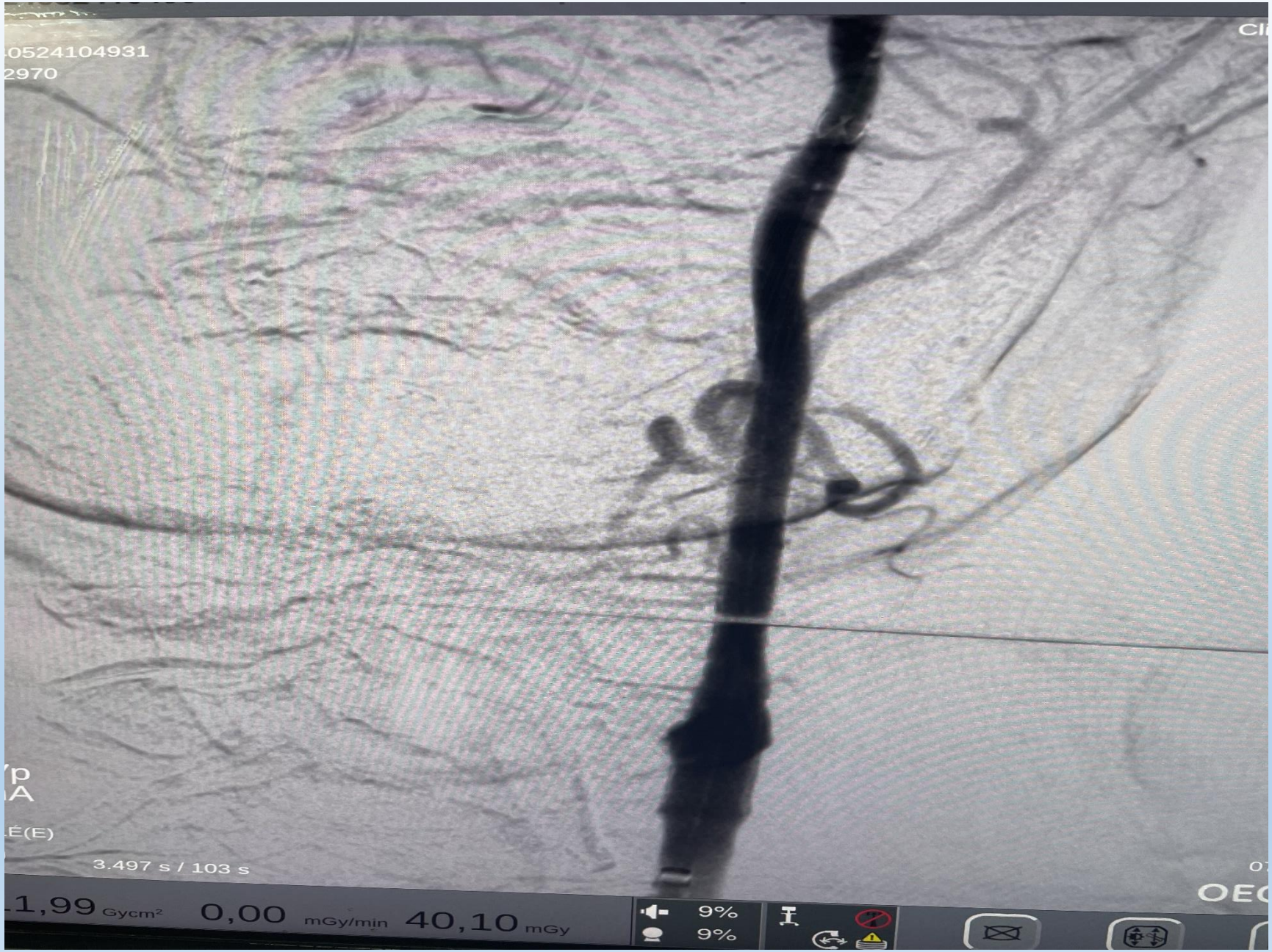
0524104931
2970
3.497 s / 103 s
1,99 Gycm²
0,00 mGy/min
40,10 mGy
9%
9%

Résultat

Sténose résiduelle => dilatation, stenting

Recrutement vasculaire à comparer avec la pré-procédure

- Artério post dilatation face et profil

Artério intracérébrale pré- et post dilatation profil

Complications

- **AVC d'origine embolique (crosse /TSA)**
- **Arrêt cardiaque**
- **Hématome point de ponction (anticoagulation importante)**
- **Difficulté a cathétériser**

  Sonde IM

  Ponction humérale avec téléphérique pour carotide droite

Post op

- **Sortie en USIC 1nuit**
  - **Surveillance FC/TA/SAT => Instabilité hémodynamique**
  - **Surveillance neurologique**

- **Remonté en service J1**
- **Sortie domicile J1**

Endovasculaire vs Chirurgie ouverte

AL

Réhabilitation précoce

Sortie J1

Difficulté cathétérisme

Risque embolique

Courbe d'apprentissage

Contrôle direct de la plaque

Ablation complète de la plaque

AG

Temps hospitalisation 2 à 3jours

Risque hématome cou et compression larynx

Lésions nerveuses périphériques

Merci