HCL
HOSPICES CIVILS
DE LYON

HCL
HOSPICES CIVILS
DE LYON

Prise en charge de l'endofibrose artérielle iliaque par pontage veineux calibré.

L’endofibrose artérielle

- Découverte à Lyon,
- Pathologie vasculaire sténosante du sportif
- Fibrose sous-intimale et médiale: élastine + collagène
- Localisation principalement sur l'art iliaque externe

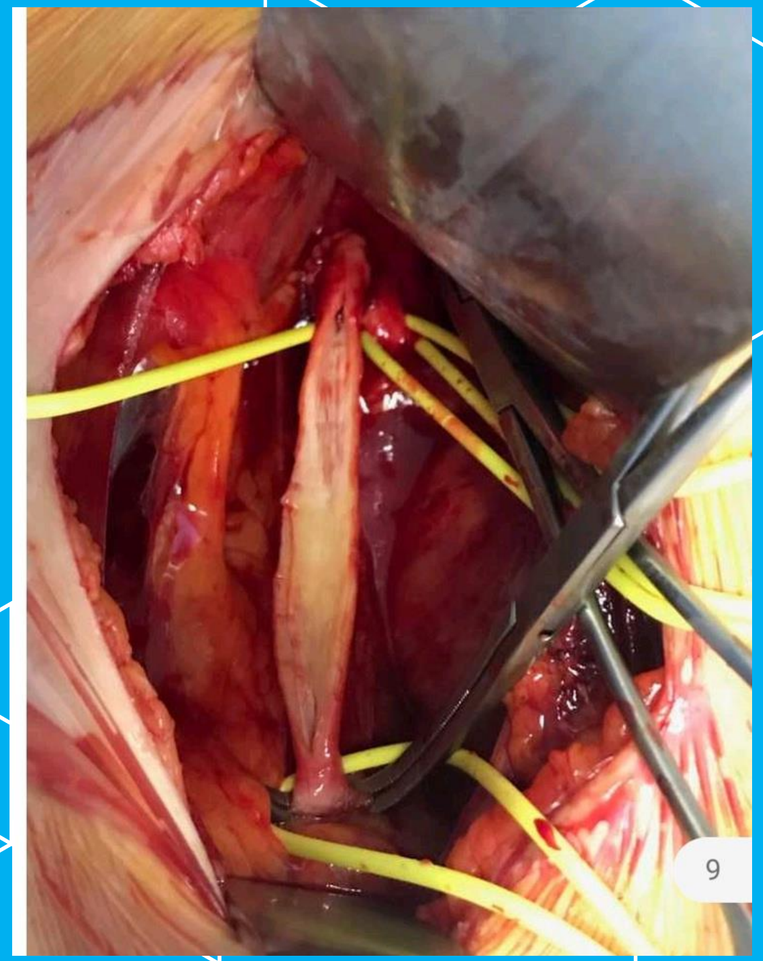

- Quelques problématiques actuelles
  - Retard de prise en charge par défaut de diagnostique
  - Détermininer son étiologie biologique

Quelles sont les personnes touchées ?

- Il s’agit de personnes jeunes, environ 40 ans

- Pratiquant un sport où les jambes sont mises à rude épreuve sur une longue durée, (environ 10% à 20% de ces sportifs sont touchés).

- Les hommes sont plus touchés que les femmes d’un point de vue statistique mais les choses changent.

Traitement chirurgical

- A l'heure actuelle, il n'existe aucun biomatériel endovasculaire garantissant des propriétés physico-mécaniques suffisantes.

- Concernant la mise en place d'un stent, elle n'est pas conseillée en première intention.

- Les traitements chirurgicaux ouverts qui ont prouvé leur éfficacité sont :

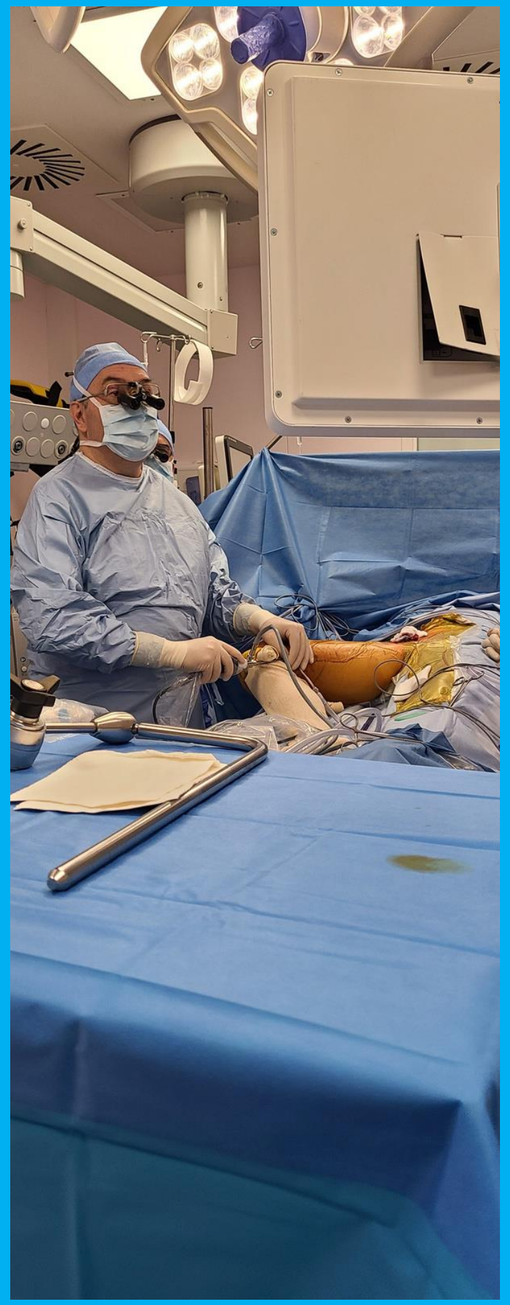

- La revascularisation artérielle avec conservation de l'artère (réalisation de l'endofibrosectomie associée au traitement de l'éxcès de longeur si il existe, et mise en place d'un patch veineux saphène).

- le pontage artériel calibré.

- Cette présentation ne se consacre qu'au pontage artériel calibré.

Vasoview Hemopro 2

Système de prélèvement endoscopique de vaisseaux

Consommables Getinge

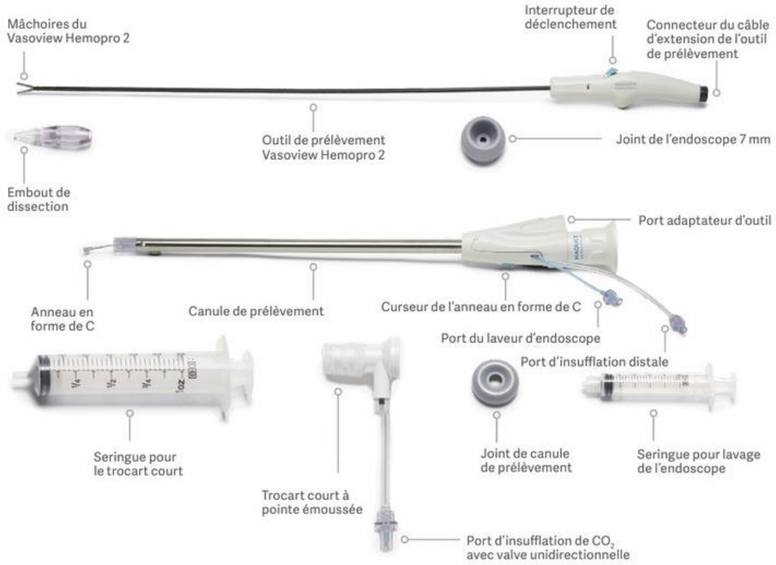

Matériel Getinge*

- Endoscope grande longueur de 7 mm
- Alimentation Vasoview Hemopro
- Câble adaptateur Vasoview Hemopro 2
- Câble d'extension Vasoview Hemopro 2

3

Endoscope grande longueur de 7 mm

- 49 cm de longueur (de bout en bout)
- Extrémité distale filetée

Matériel hospitalier requis

Équipement de la colonne vidéo

- Insufflateur de CO_2 et réservoir/source de CO_2
- Emplacement pour la caméra
- Tête de caméra compatible avec l'endoscope (tête de caméra stérile ou jetable appropriée)
- Moniteur vidéo
- Source lumineuse

Matériel et disposition de la salle

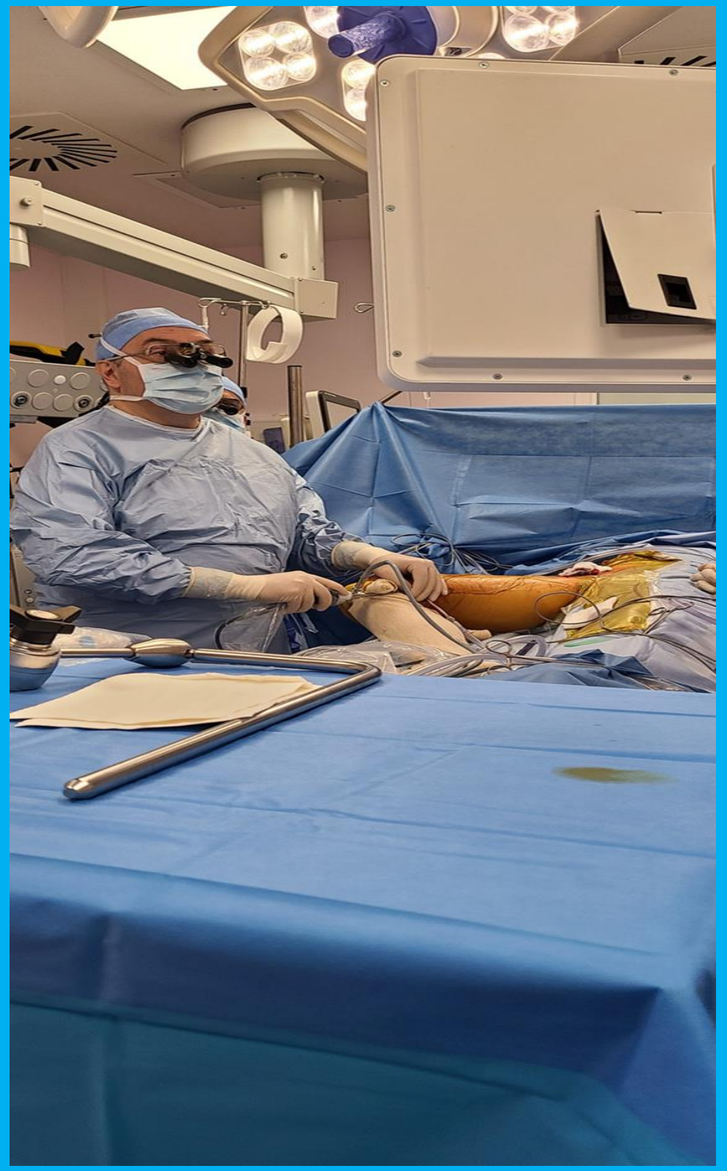

- Une table d’instrumentation (boite de chirurgie vasculaire classique et microchirurgie)
- Prévoir des drains thoraciques de différentes tailles.
- Une colonne vidéo avec insufflateur de CO2
- Le générateur du ligasure
- Un générateur de bistouri électrique et de bipolaire
- Une source de lumière froide
- Un système d’aspiration

Installation du patient

- Le patient est installé en décubitus dorsal, les deux bras en croix avec un léger billot sous flanc du coté de l'artère iliaque externe concernée.

- Une fois le patient installé et endormi, une sonde urinaire de ch 16 est mise en place.

- L'asepsie est réalisée en quatre temps, pour le dernier la bétadine alcoolique est préferée. Elle comprend tout le membre inférieur concerné, les parties génitales (ici bétadine jaune) pour terminer quasiment à la naissance du thorax.

- Concernant la champage, on utilise un champ de hanche et un grand ioban

Incisions réalisées

- Une première incision (10cm environ) est réalisée en regard de l'artère iliaque externe pour l'aborder par voie rétropéritonéale.

- Ensuite, une seconde incision de 2cm environ est réalisée juste au dessus de l'articulation du genou face interne de la cuisse.

- Enfin une troisième incision est réalisée au niveau du scarpa.

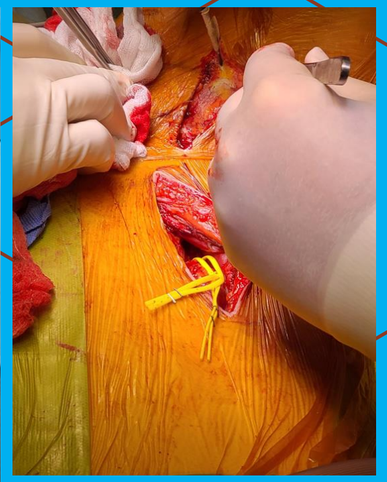

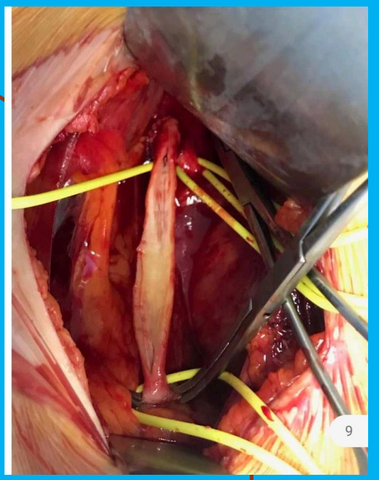

Dissection de la saphène = 1er temps

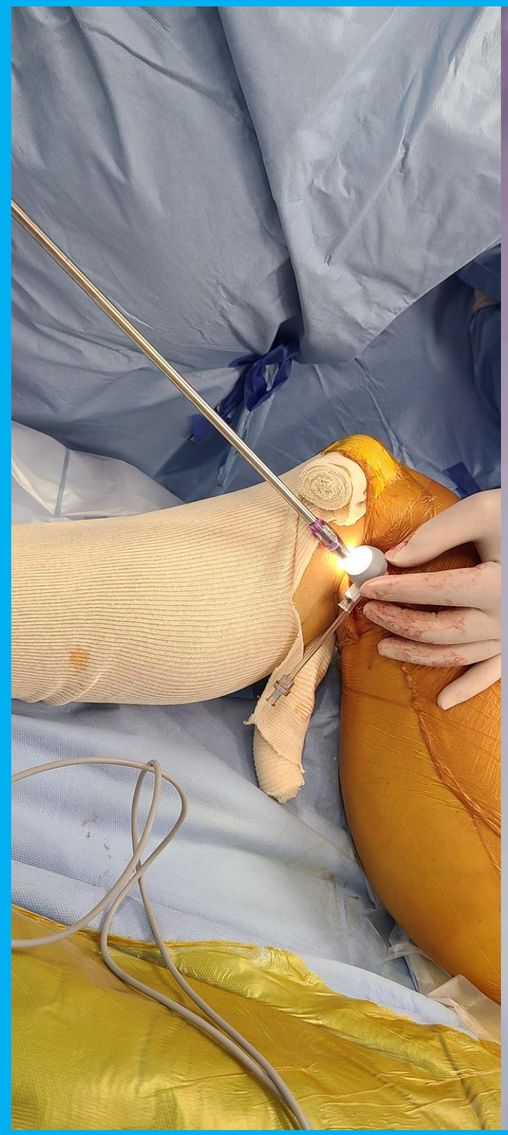

Libération de la saphène = 2ème temps



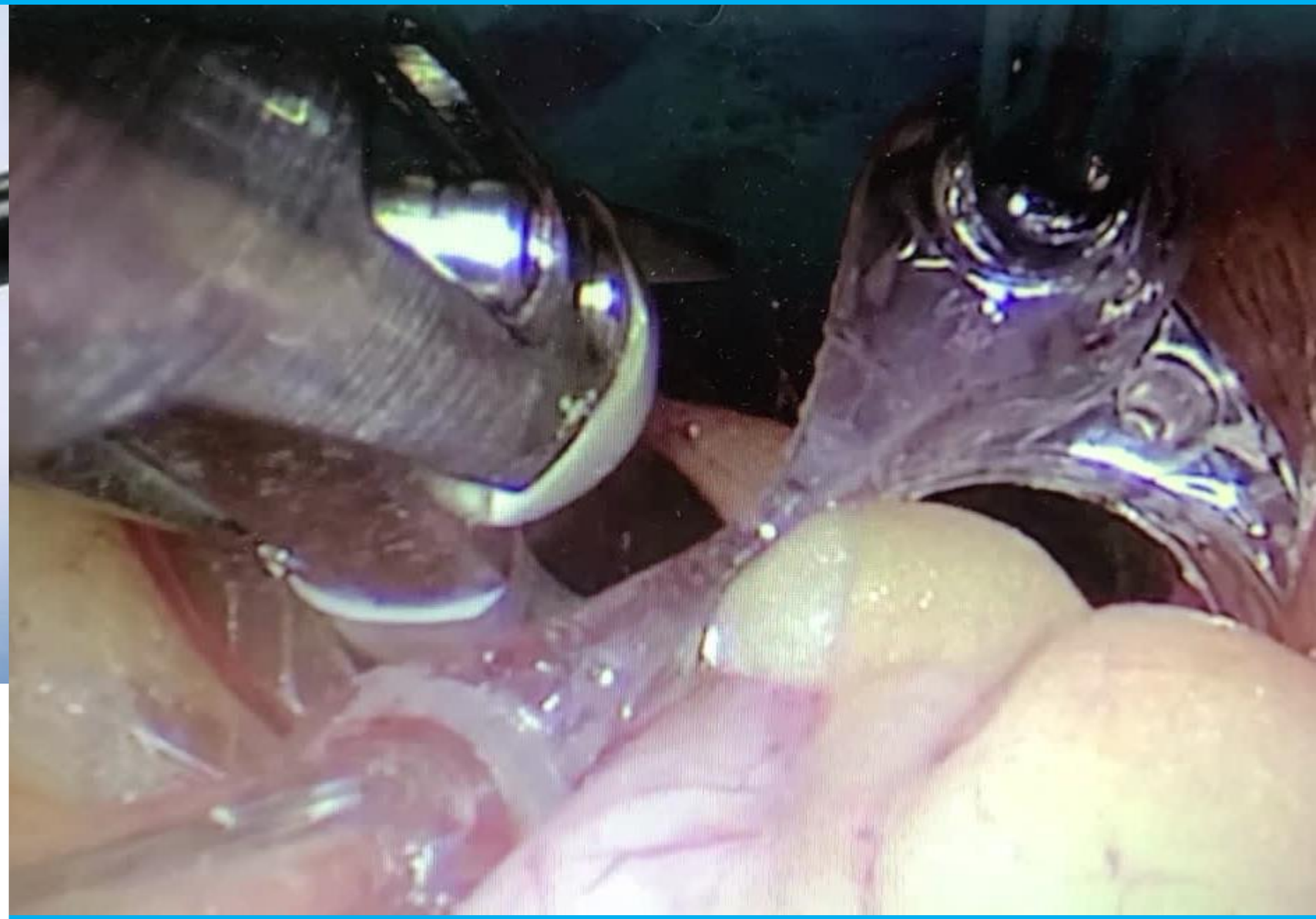

Veine saphène obtenue par prélèvement coelioscopie de cuisse

Construction du pontage artériel calibré

- Une fois la veine saphène retirée celle-ci va être recoupée en deux, afin d’en obtenir deux longueurs identiques.
- Ensuite ces deux morceaux de saphène vont être de nouveau recoupés, dans leur longueur.
- Ainsi on peut construire un greffon selon la technique dite en tuile. Il sera calibré au diamètre de l’artère native (de 7-8 cm le plus souvent, suivant la corpulence du sportif).

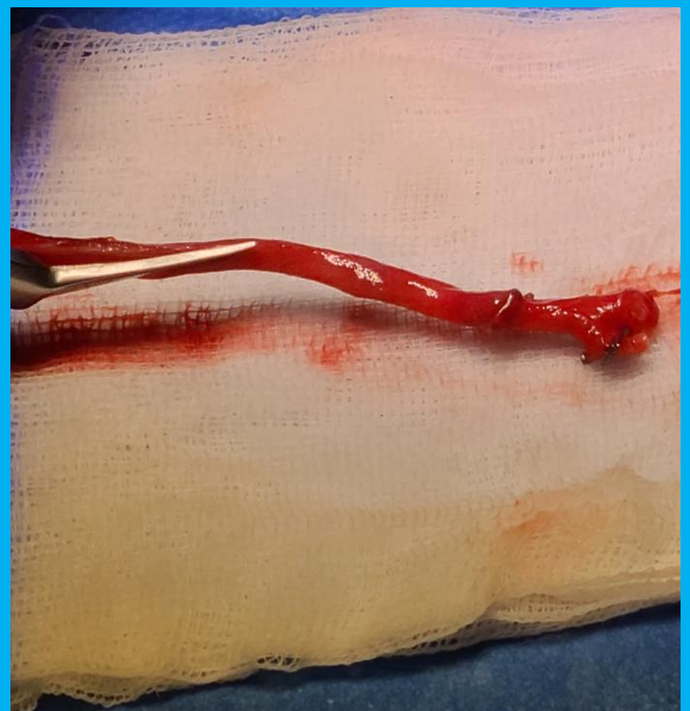

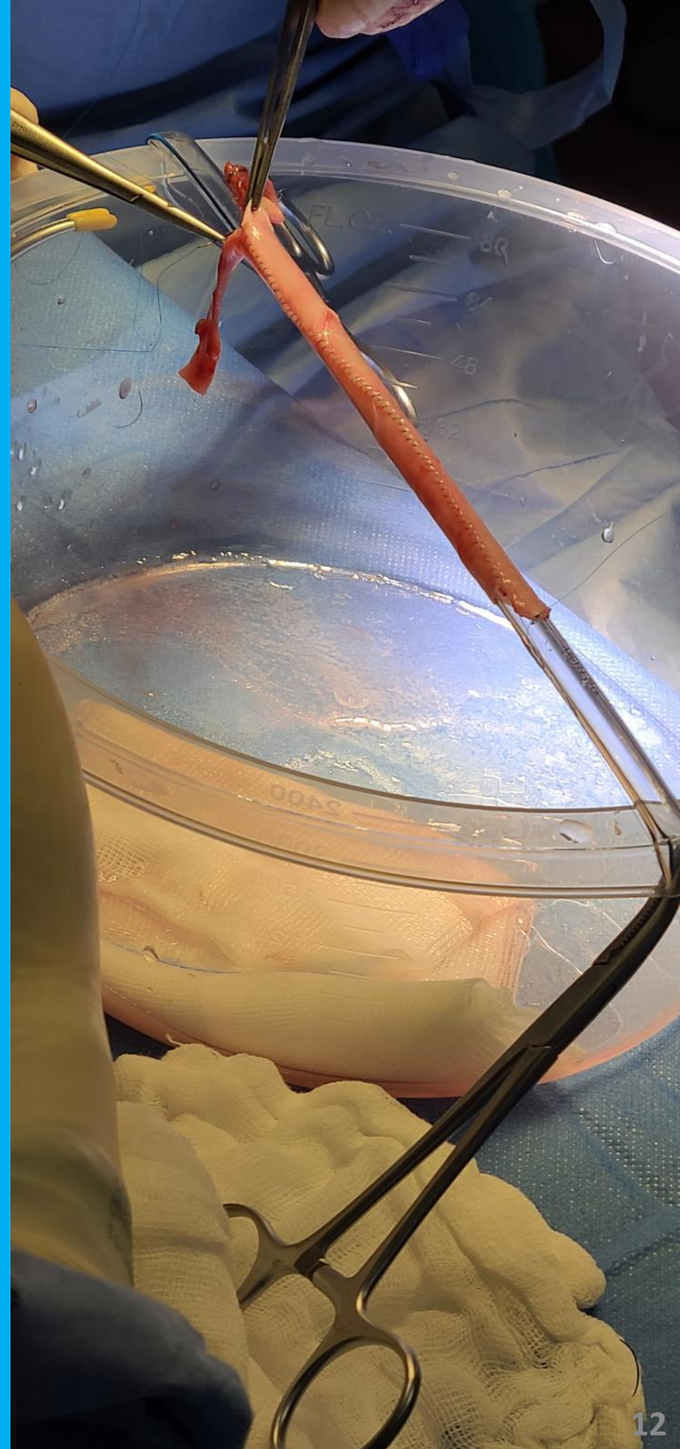

Mise en place du pontage artériel calibré

- Sous héparinothérapie, voie générale
- Anastomose du pontage veineux calibré en termino-terminal
  - En amont: niveau de l'artère iliaque externe
  - En aval: niveau de l'artère fémorale commune
- Fil non résorbable, monofilament 5 ou 6/0

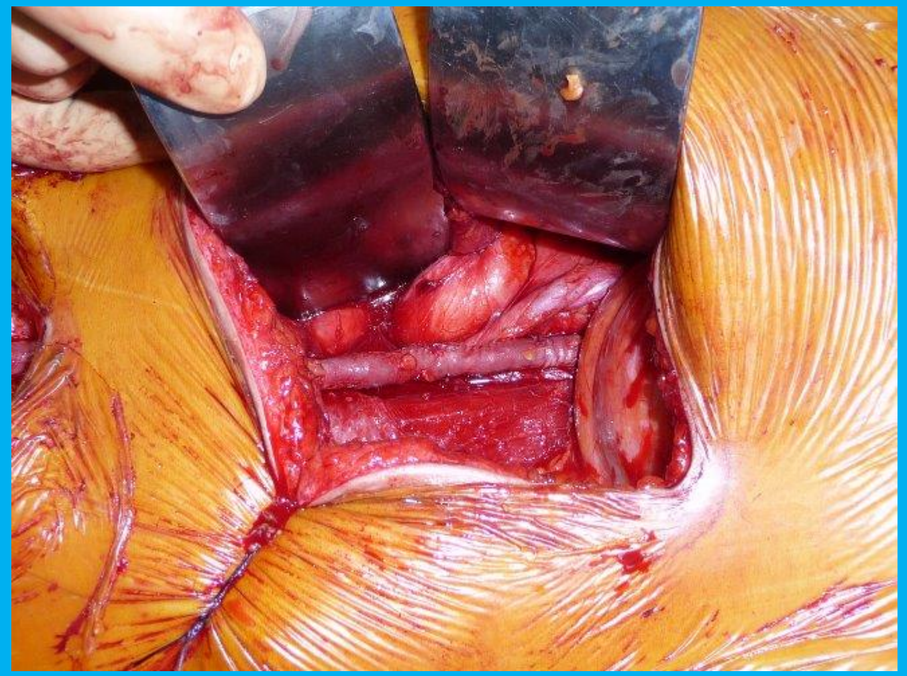

Avantages et difficultés du prélèvement veineux saphène coelioscopique

- Avantages
  - Esthétique: cicatrices plus petites
  - Réduction de la douleur post-opératoire
  - Diminution du risque infectieux
  - Pas d'augmentation de la durée opératoire
  - Préservation de la qualité du griffon veineux
  - Meilleure reprise de l'autonomie pour le patient

- Difficultés
  - Obtention et preparation de tout le materiel coeliscopique
  - Positionnement de l'equipement et de l'equipe chirurgicale
  - Formation et competence de l'equipe à cette technologie

Fin de chirurgie

- En fin de chirurgie les différentes cicatrices sont refermés. Un redon type blake ch 10 est mis en place au contact du pontage.
- Au final le patient aura deux cicatrices de 10 cm environ chacune au niveau du bas de l’abdomen et une troisième au niveau du genou de 2 cm.
- Pansements simples
- Après déchampage du patient les différents pouls périphériques du coté de l’artère iliaque opérérée sont repérés et identifiés par des marquages.

Suivi post-opératoire

- Une hospitalisation de 3 à 5 jours.
- un arrêt de l’activité sportive est d’une durée variable.
- En moyenne, la récupération physique du est obtenue avant le 3ème mois post-opératoire.

- Le succès de la chirurgie sera jugé efficace sur l’absence de nouvelles douleurs, de nouveaux symptômes à l’effort.
- Un suivi est à réaliser un fois par an.

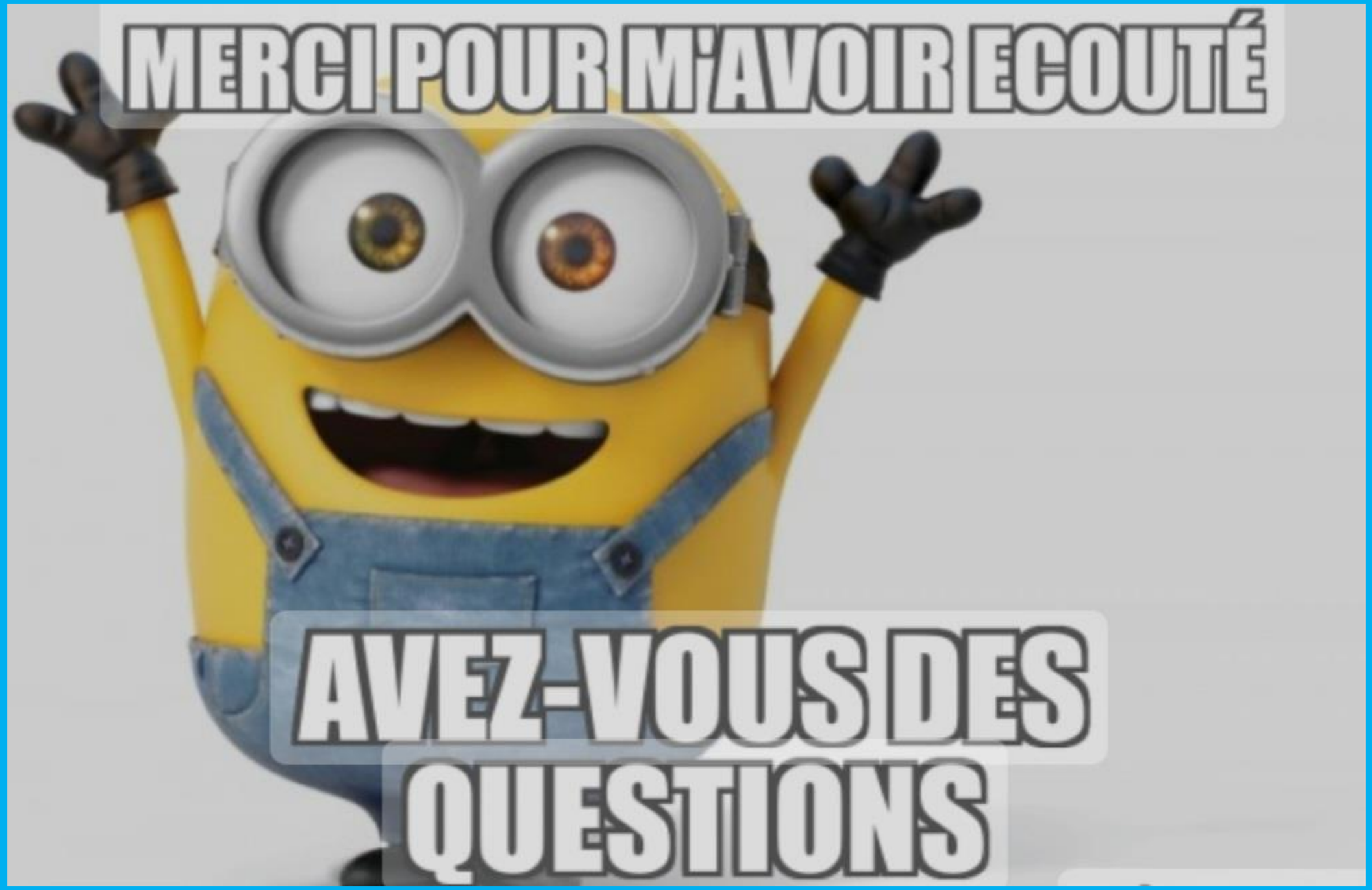
MERCI POUR M'AVOIR ECOUTÉ
AVEZ-VOUS DES QUESTIONS