Thrombectomie mécanique : Rotarex

Rémi BUJNA
Service de chirurgie vasculaire et endovasculaire
CHU Cavale Blanche - Brest

- Le CHU de Brest :
  - Bloc polyvalent 16 salle dans le grand bloc
  - 1 salle de chirurgie vasculaire (6 chirurgiens / 5 IBODE de spé)

Principe :

- La thrombectomie mécanique est utilisée chez les patients présentant une occlusion artérielle aigue ou subaiguë < 3 mois
- Patient pouvant avoir déjà été stenté
- Traitement des occlusions de l’artère fémorale et poplité
- Permet la fragmentation et l’aspiration de thrombus qui sera collecté dans une poche de recueil

- Le risque d’une procédure dite classique stent / ballon c’est l'embolie d’athérome

Installation

- Décubitus dorsal, bras en croix
- AL / Sedation

RESPI
ECHO
G, Rotarex

- Technique de cross over
  - Taille introducteur > Taille cathéter
    - 3 tailles de sonde (6/8/10)
    - Rotarex de 6F: introducteur de 7F
    - Introducteurs armés

Catheter **6F:** vessel target **3-5 mm**

Catheter **8F:** vessel target **5-8 mm**

Catheter **10F:** vessel target **7-12 mm**

  - Recanalisassions à l'aide de guide et de sonde
    - Il est important de rester en intra luminale pour éviter des lésions sur la paroi artérielle ou sur le stent

Matériel

- Rotarex :

- Utilisation d’un guide 0,014

Rotarex™S Rotational Atherothrombectomy System

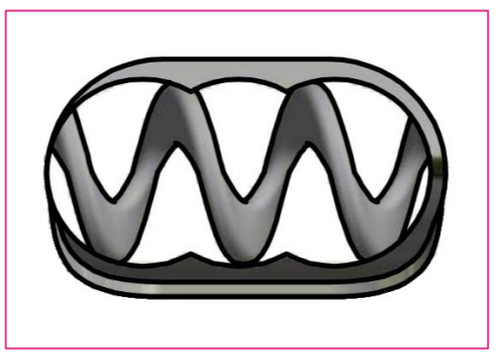

Aspiration

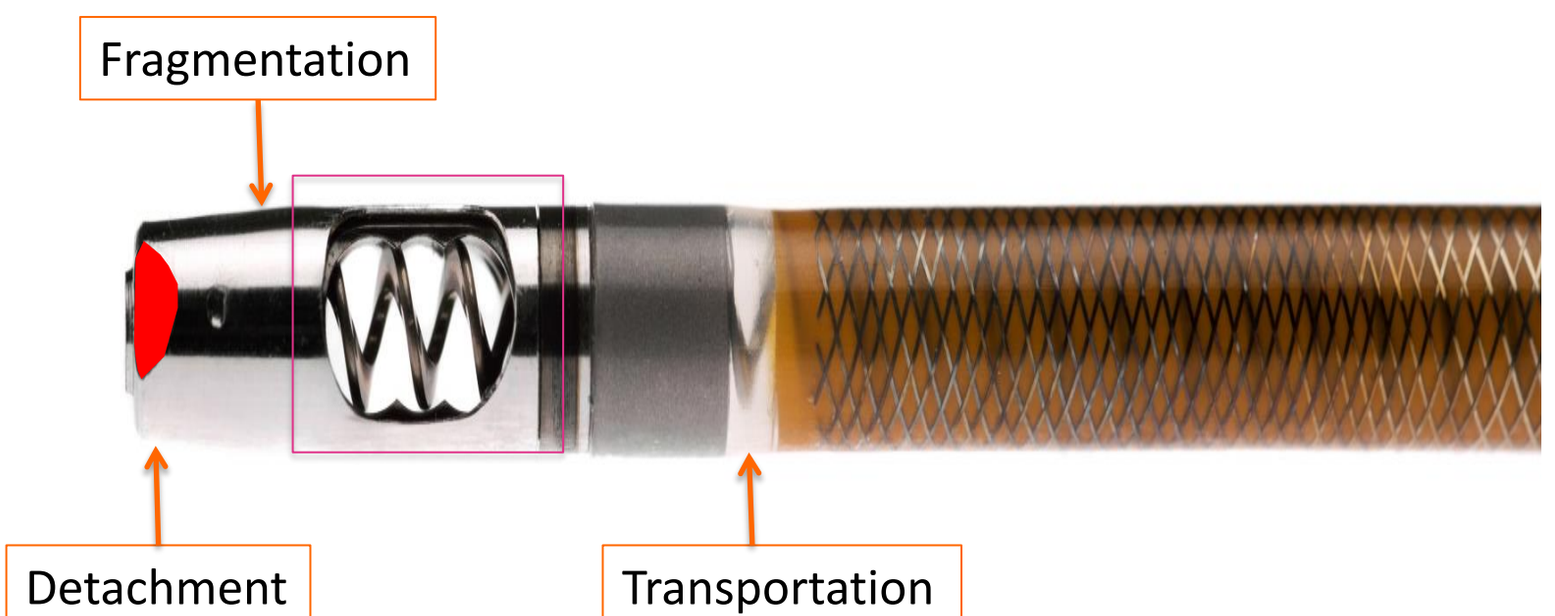

Rotarex™S Rotational Atherothrombectomy System

- Bien préparer le matériel :
  - Purge avec aspiration de sérum hépariné
  - Tenir le dispositif droit et tendu tout le long de la procédure, poignée du dispositif vertical
  - Rincer par aspiration régulière et entre chaque utilisation

Cas 1

- Homme, 65 ans
- HTA
- Dyslipidémie

- ATL stenting AFS /P1 gauche

- Stade R4
- IPS = 0,4

TOSAKA III

Démasquage de la lésion

Rétablissement d'un flux

Démasquage de la lésion

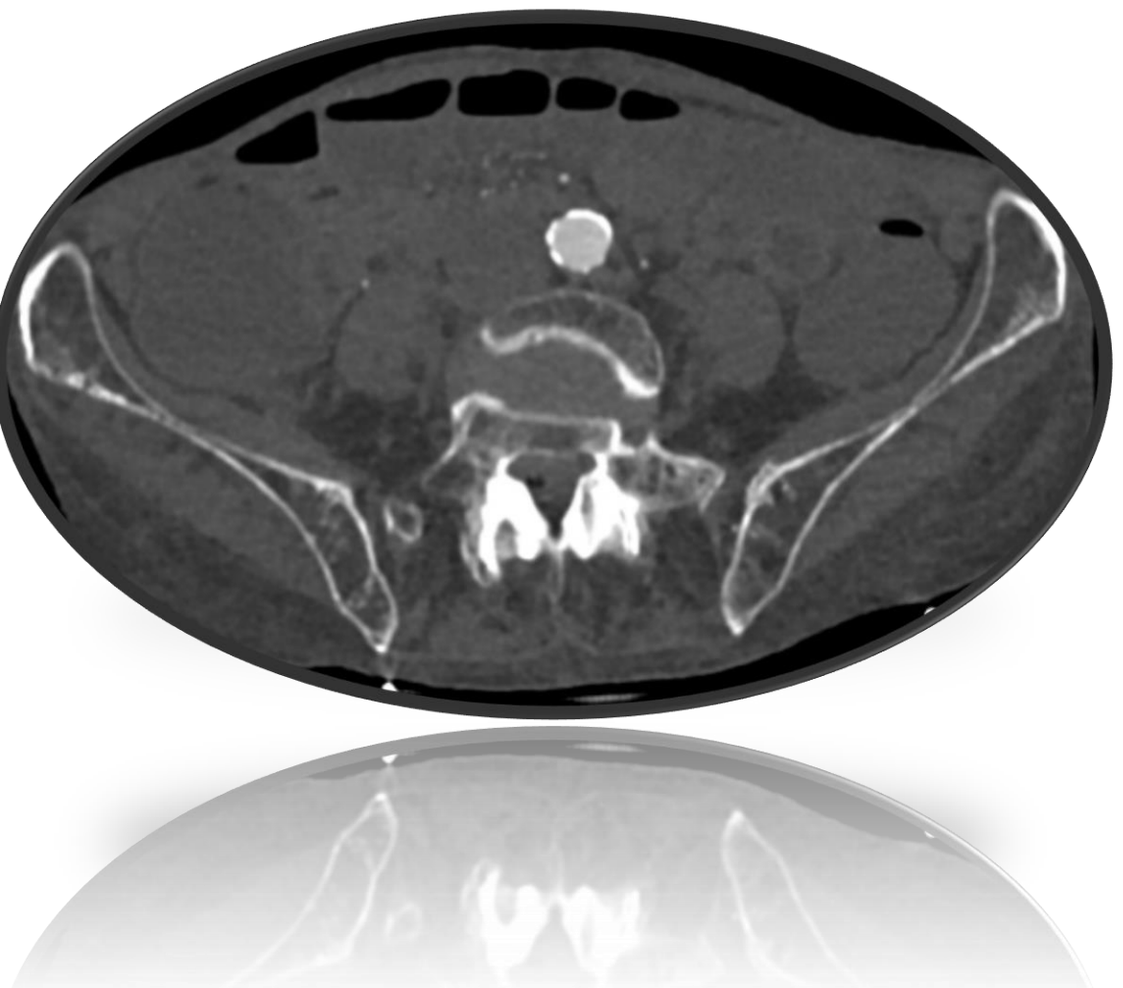

Cas 2

- Femme, 92 ans
- HTA
- Dyslipidémie

- Ischémie sub-aigue du membre inférieur droit

- Stade Rutherford IIa

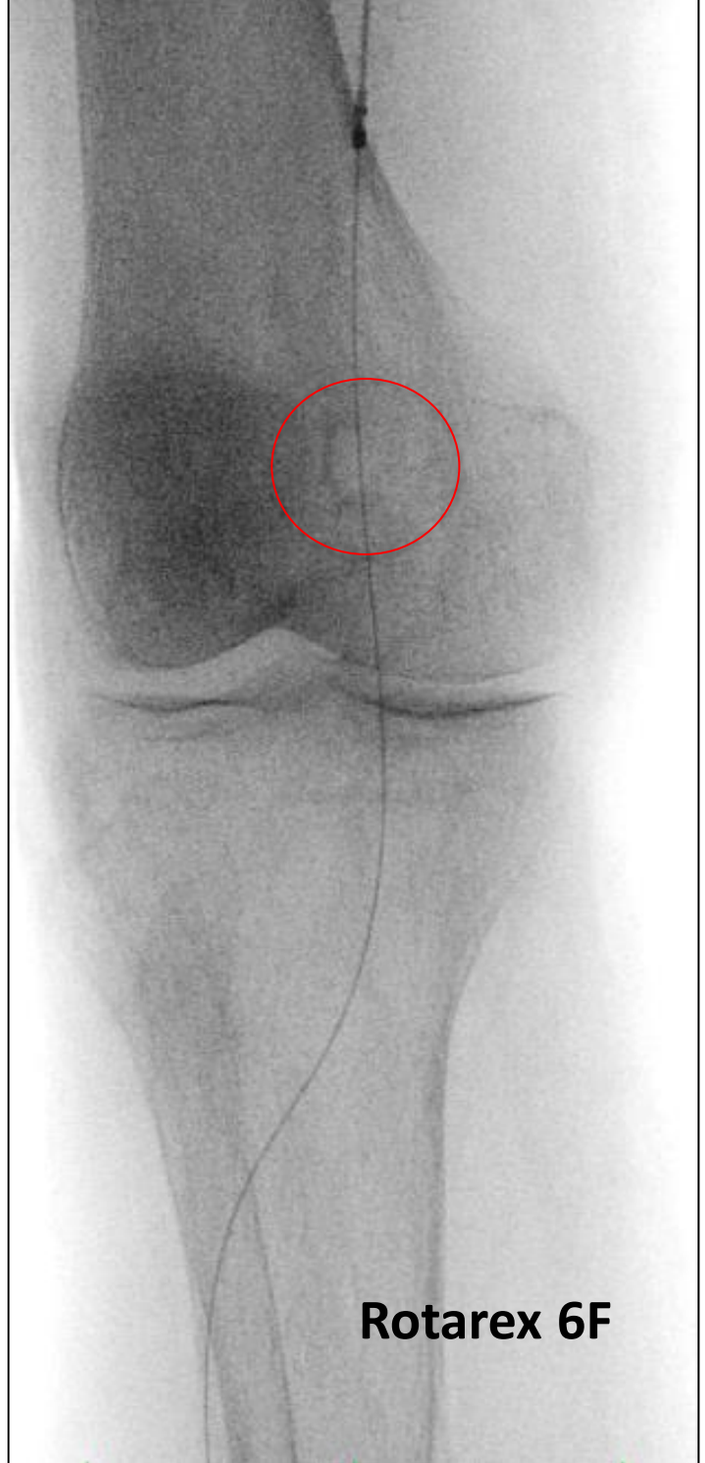
Rotarex 6F

1er Passage

2ème Passage

Stent SUPERA

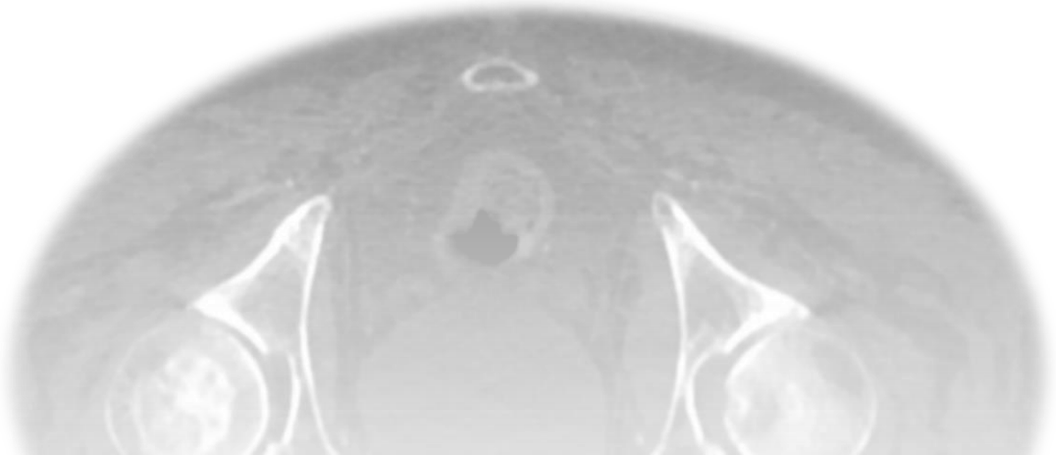

Cas 3

- Homme, 73 ans
- HTA
- Dyslipidémie
- Coronaropathie ttt médical
- Insuffisance cardiaque ++
- ATL trépied fémoral ghe et AFS ghe

- Ischémie aigue du membre inférieur droit

- Stade Rutherford IIb


13 x 713
WW: 65536
Angle: 0


713 x 713
WW: 65536
Angle: 0



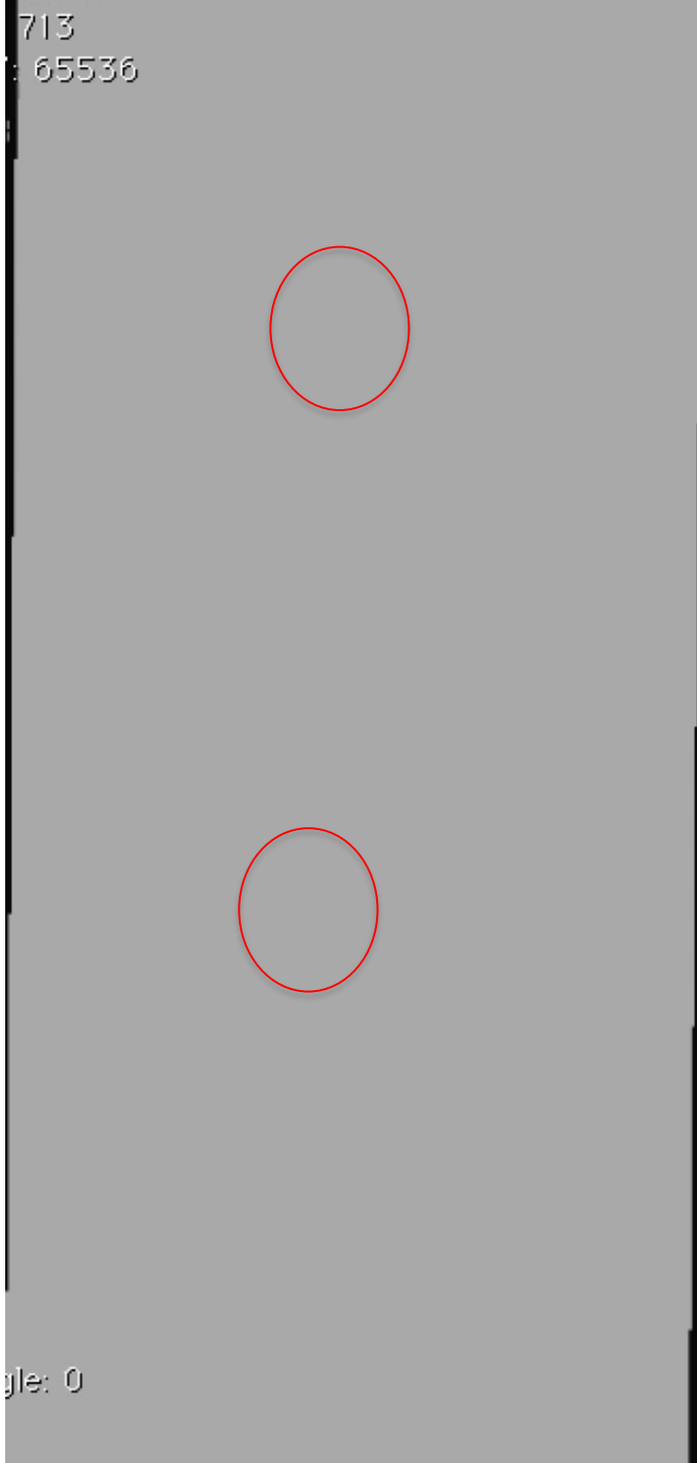
713
65536
gle: 0

Supera
5.5 x 150 mm

Viabahn
5 x 100 mm

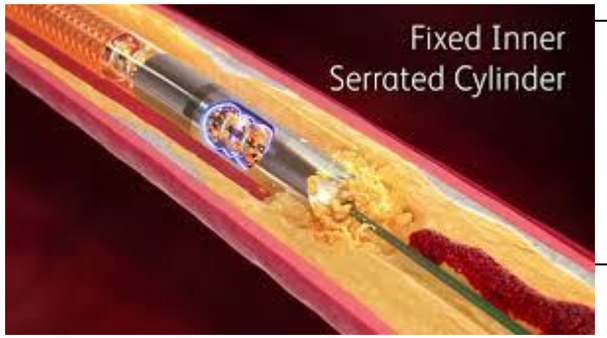

Conclusion

- Les systèmes de thrombo-embolectomie doivent faire partie de l'arsenal thérapeutique
- Quantifier le thrombus aspiré
- Travail en équipe pour la manipulation et la préparation du matériel
- Utilisation simple mais qui demande de la pratique
- Résultat à court et long terme satisfaisant