Stenting carotidien par voie fémorale

Hospices Civils de Lyon
Groupement hospitalier Est
Hôpital Louis Pradel

Billig Albane, Fersztej Alexandre
Sous la direction du Pr. Della Schiava

Hospices Civils de Lyon

Sommaire

- Introduction
- Rappels anatomiques
- La pathologie
- Indication chirurgicale
- La procédure
  - principe
  - per-opératoire
- Risques
- Suite post op et suivi patient
- Conclusion

Introduction

- Hôpital Cardiologique des Hospices Civils de Lyon
- 10 salles de bloc

→ chirurgie vasculaire, cardiaque adulte et pédiatrique, et thoracique et 2 salles de rythmologie et électrophysiologie

- Chirurgie vasculaire : 2 salles dont une hybride
- Équipe de 10 chirurgiens vasculaires

Movita

Rappels anatomiques

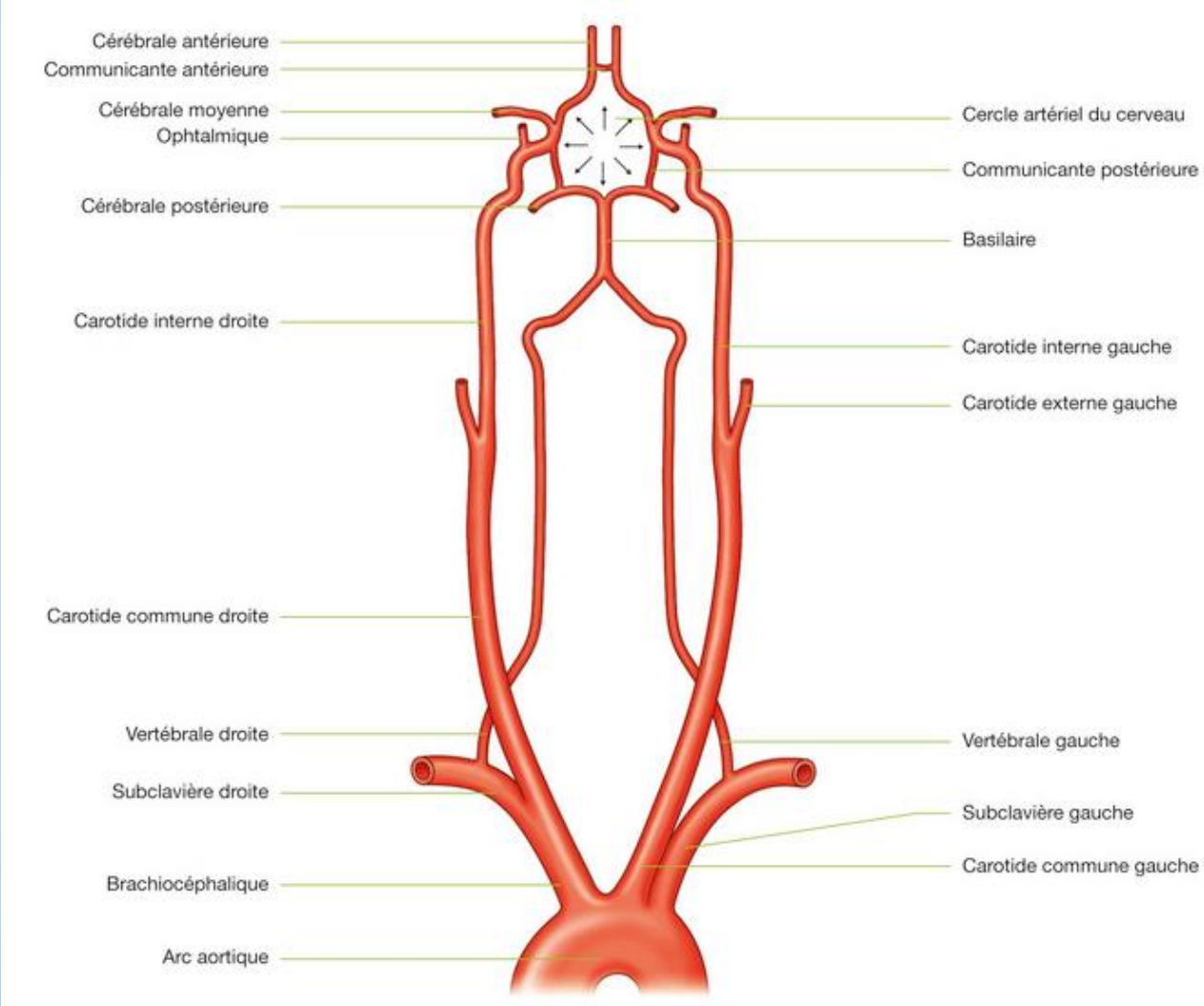

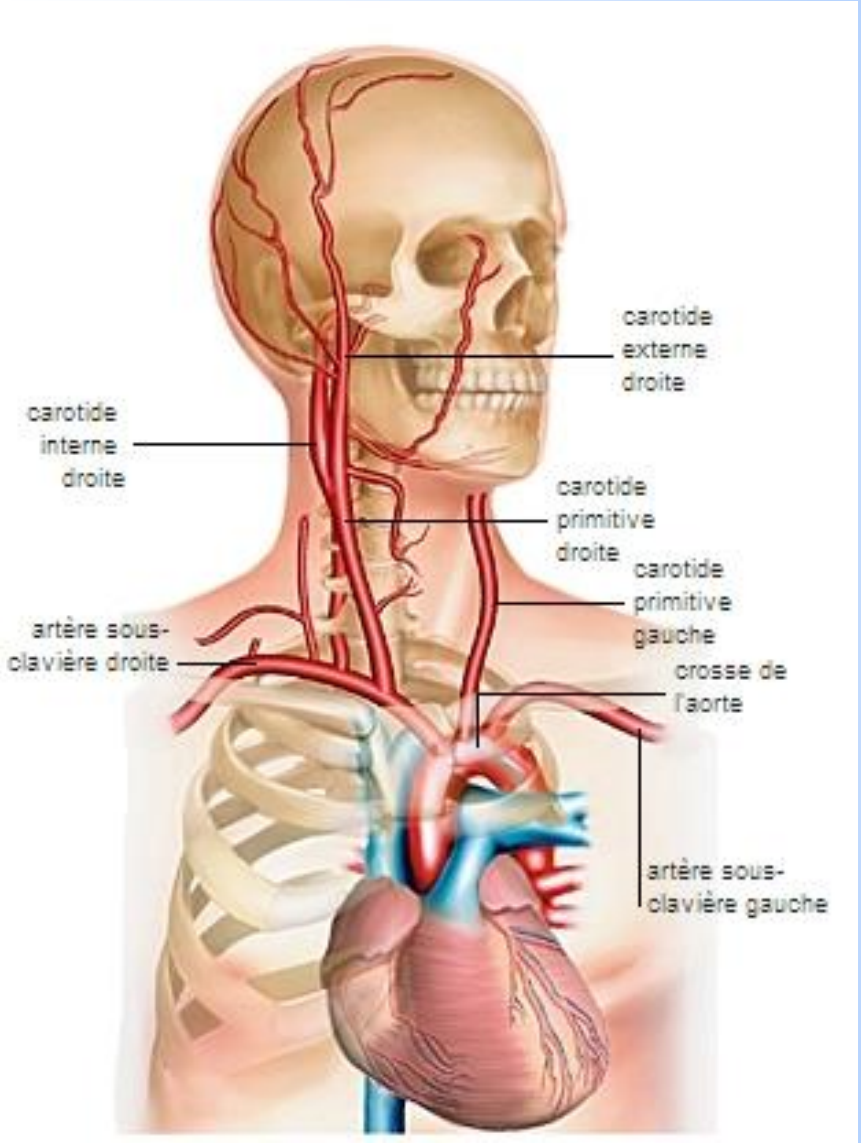

La pathologie

- sténoses carotidiennes généralement d'origine athéroscléreuse

→ thrombose + embole

→ risque d'AIT ou d'AVC <u>ischémique</u>

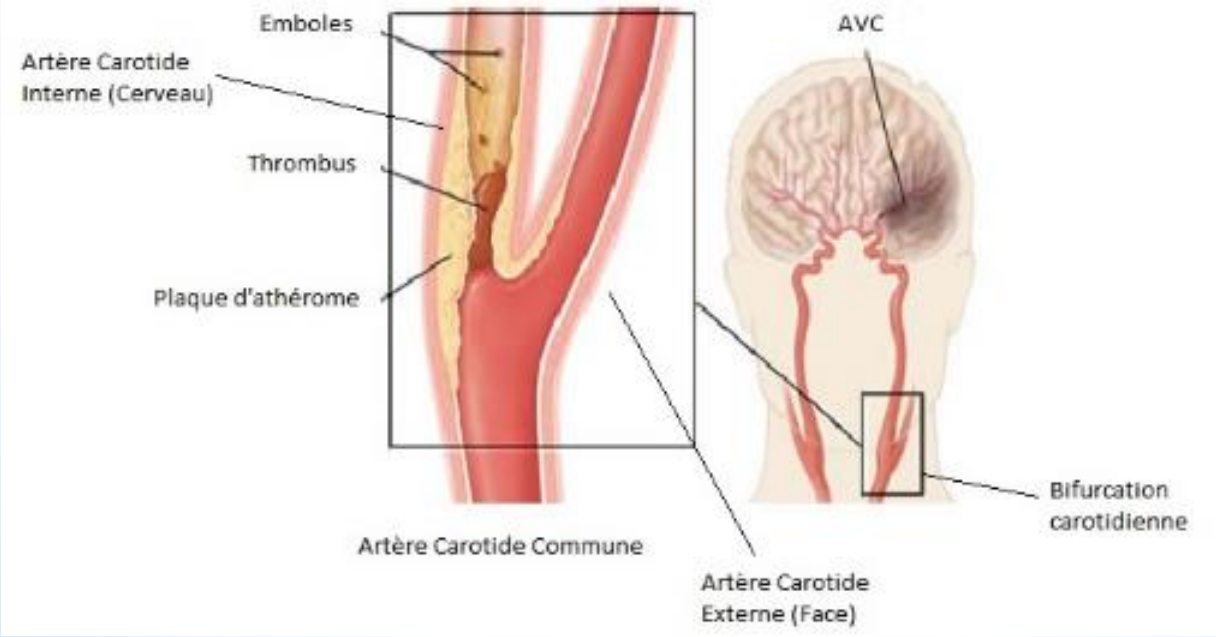

- Symptômes AVC/AIT:
- baisse de la force musculaire ou de la sensibilité d'une partie du corps
- trouble de la vision
- difficultés à parler

- Facteurs de risques:
- Tabac
- Diabète
- Hypercholestérolémie
- Hypertension artérielle

- Examens diagnostics:
- Echodoppler des TSA
- Angio-scanner (sizing)
- Éventuellement angio IRM surtout pour évaluer les lésions encéphaliques

Indication chirurgicale

<u>Indications de traitement de la sténose</u>:

- Chez les patients symptomatiques : si sténose supérieure à 50%
- Chez les patients asymptomatiques: si sténose supérieure à 70%

  → Dans un centre où le taux de mortalité ou d'AVC induit par la chirurgie est inférieur à 3%.

Indication chirurgicale

Chirurgie ouverte ou angioplastie ?

<u>Indications de traitement par angioplastie</u>:

► sténoses carotidiennes difficiles d'accès en chirurgie ouverte:

- carotide interne avec bifurcation haute
- carotide commune proximale intra-thoracique

►sténoses de la bifurcation carotidienne sur « cou hostile »:

- resténose précoce post chirurgie (cervicotomie redux)
- origine radique
- paralysie controlatérale des cordes vocales (risque paralysie complète du larynx si atteinte bilatérale)

→ risque d'atteinte des nerfs important dans tissus figés

►sténoses de la bifurcation carotidienne et autres causes :

- Haut risque de shunt : occlusion controlatérale, lésions des autres TSA
- chirurgie conventionnelle contre indiquée et à risque= haut risque anesthésique et/ou chirurgical (coronarien sévère, double AAP et anticoagulant, position de tête en rotation flexion impossible)

La procédure: principe

- Angioplastie = restaurer le flux sanguin à travers une artère rétrécie ou occluse

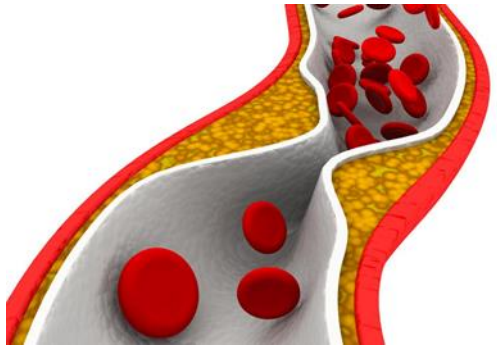

- Impacter la plaque d'athérome dans la paroi artérielle <u>pour éviter les emboles</u> → Pose d'un stent
- Nécessite un double traitement antiagrégant plaquettaire (Plavix®, Kardégic®) <u>pour éviter les thromboses aigues</u>
- Prise en charge mini invasive sous AL + sédation

La procédure: per-op

- En salle hybride
- Décubitus dorsal, bras le long du corps
- Champage avec trousse d'angiographie
- Sérum hépariné
- Ponction échoguidée de l'artère fémorale commune
- « Pouet pouet » main controlatérale

- IADE: 100mg d'Aspegic® + 100 unités/kilo d'Héparine®

La procédure: per-op

- Dispositifs médicaux stériles:

- Guide de navigation: Terumo® souple 0,35 260cm

- Intro 6Fr11 cm

- Cathéterisme de la carotide ou du TABC avec sondes: vert® 125 cm, JB2® 100cm, Rim® 100cm

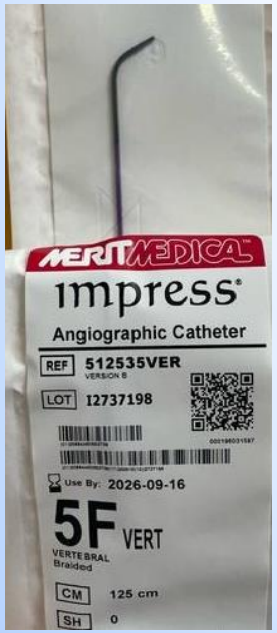

- Changement de guide sur sonde glide pour un rigide de support type Terumo Stiff®
- Puis échange d’intro: 6Fr90cm spécifique (Terumo Destination®) monté dans la carotide commune au plus près de la lésion sans l’atteindre
- Éventuellement cathé guide SAAD left 2® 8Fr90cm quand difficulté à stabiliser l’intro long dans la carotide

- Guide de support éventuel: Spartacore® 014 300cm

- Même en l'absence d'AVC, l'angioplastie peut entraîner la migration de micro-emboles → utilisation d'un système de protection embolique

  = <u>filtre</u>



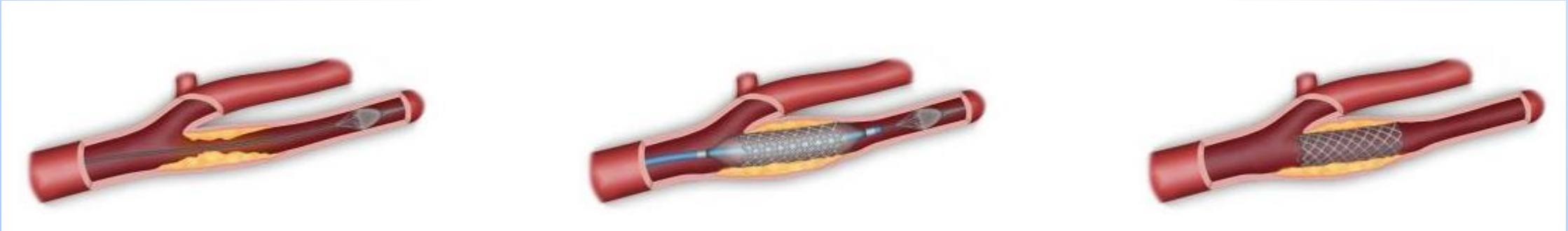

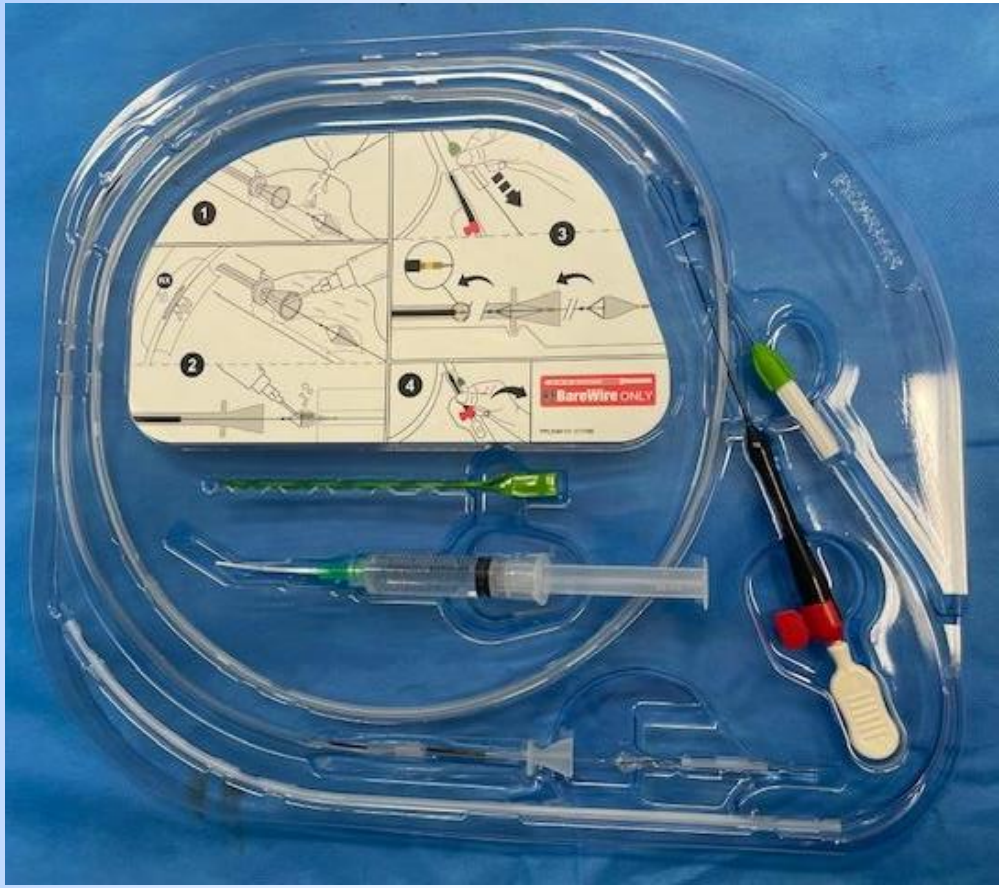

Filtre
(à rincer consciencieusement)

Gaine de recapture

- Stents: 0,14 nitinol (nickel + titane), non couvert, conique (6-8mm) ou non



Autres stents possibles = Cguard®, Roadsaver®
Les mailles doivent être fermées ou avoir une double couche pour éviter le passage de micro emboles à travers les mailles

- Ballons: 0,14 dilatation progressive généralement de 4 à 7 mm
- Seringue d'<u>atropine</u> prête, branchée, car probable bradycardie lors des phases de dilatation (stimulation du nerf vague) et risque asystolie

- Contrôle angio final (face + profil)

Face:

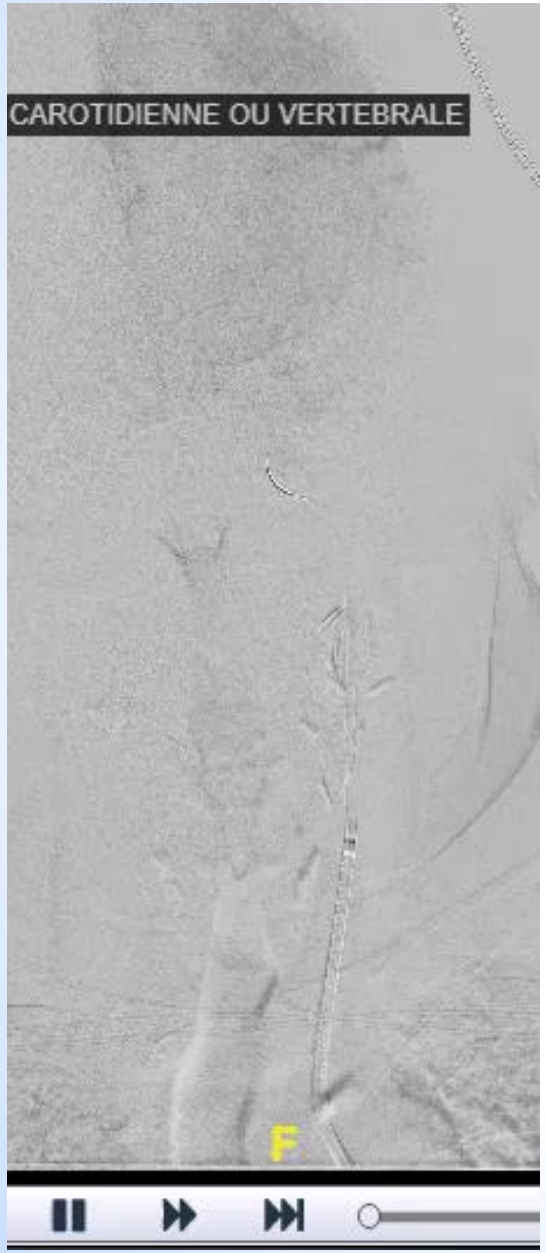

Profil:

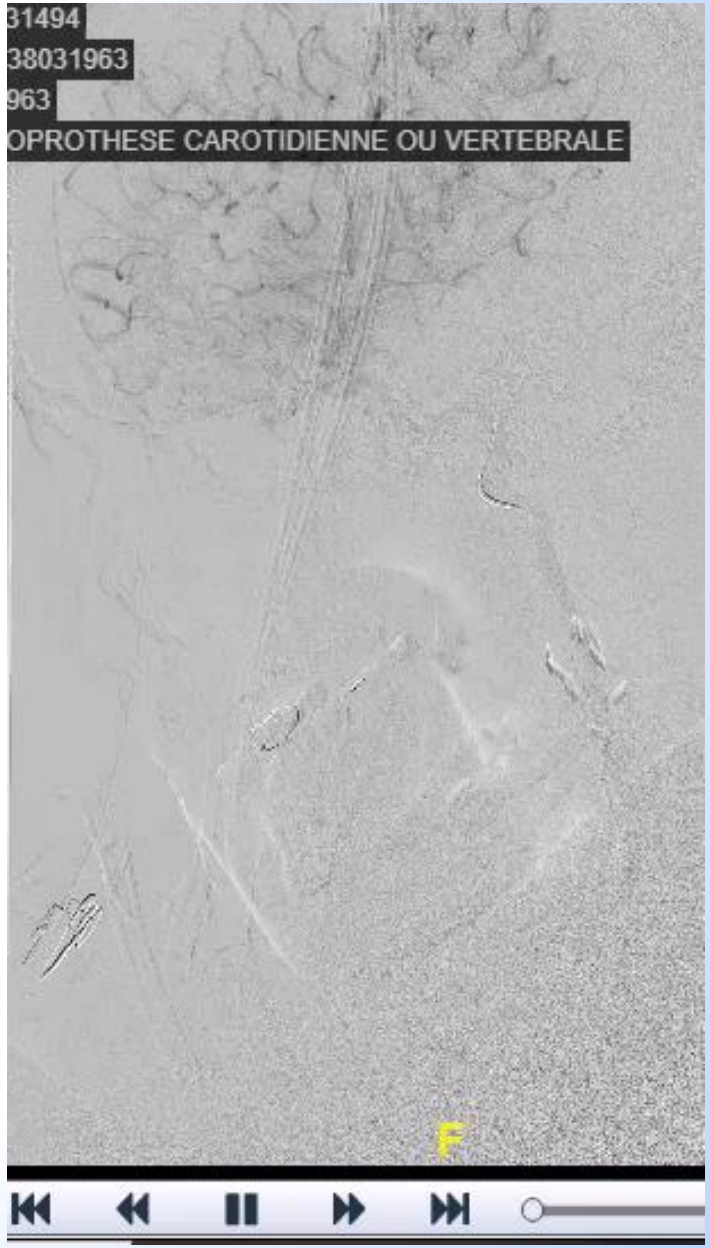

Profil:

- Recapture du filtre
- Fermeture par système endoartériel (Femoseal®)
- Pansement hémostatique (Axiostat®) et compressif (Safeguard®)

Risques

- AVC (risque plus élevé lors d’une angioplastie par rapport à la chirurgie ouverte)
- Dissection ou échec de procédure suite aux tortuosités et calcifications artérielles
- Bradycardie au moment de l’angioplastie
- Spasme carotidien
- Hématome au point de ponction
- Allergie à l'iode

Suites post-op et suivi patient

- SSPI: 1h30
- Surveillance hémodynamique et neurologique
- Retour à domicile le lendemain
- Double anti-agrégation plaquettaire (Kardégic®, Plavix®) plusieurs mois
- Consultation + Doppler à 1, 6 et 12 mois

Conclusion

- Intervention mini invasive visant à prévenir la survenue d'un AVC
- Courte durée d'hospitalisation
- Chirurgie versus angioplastie ? → Complémentarité !

- Traiter la lésion ?
- Pourcentage d'obstruction ?
- Symptomatiques ?
- Comment ?
- ATCD ?
- Localisation précise de la plaque d'athérome et état de la crosse aortique

- Techniques endoluminales en constante évolution:
- développement des dispositifs médicaux (ballons, stents , filtre, ect)
- optimisation des traitements antiplaquettaire
- savoir faire des opérateurs

Merci de votre attention