Création d'une FAV percutanée par système Ellipsys

-

N Chiren
C Polacci

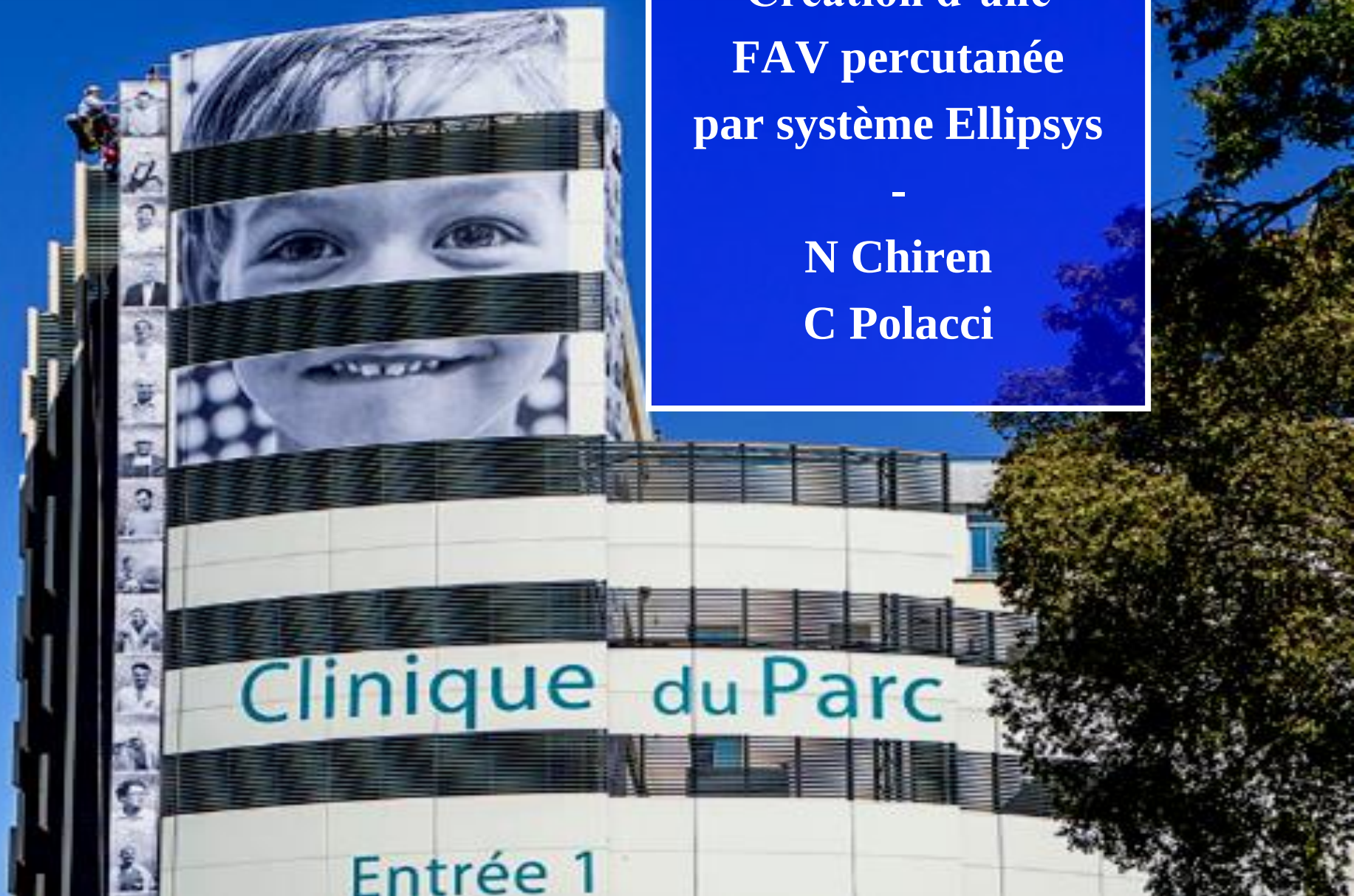

Hémodialyse : rappel

Perte d'épuration rénale
se caractérisant par une baisse du DFG en CKD EPI
sur une période de plus de trois mois.

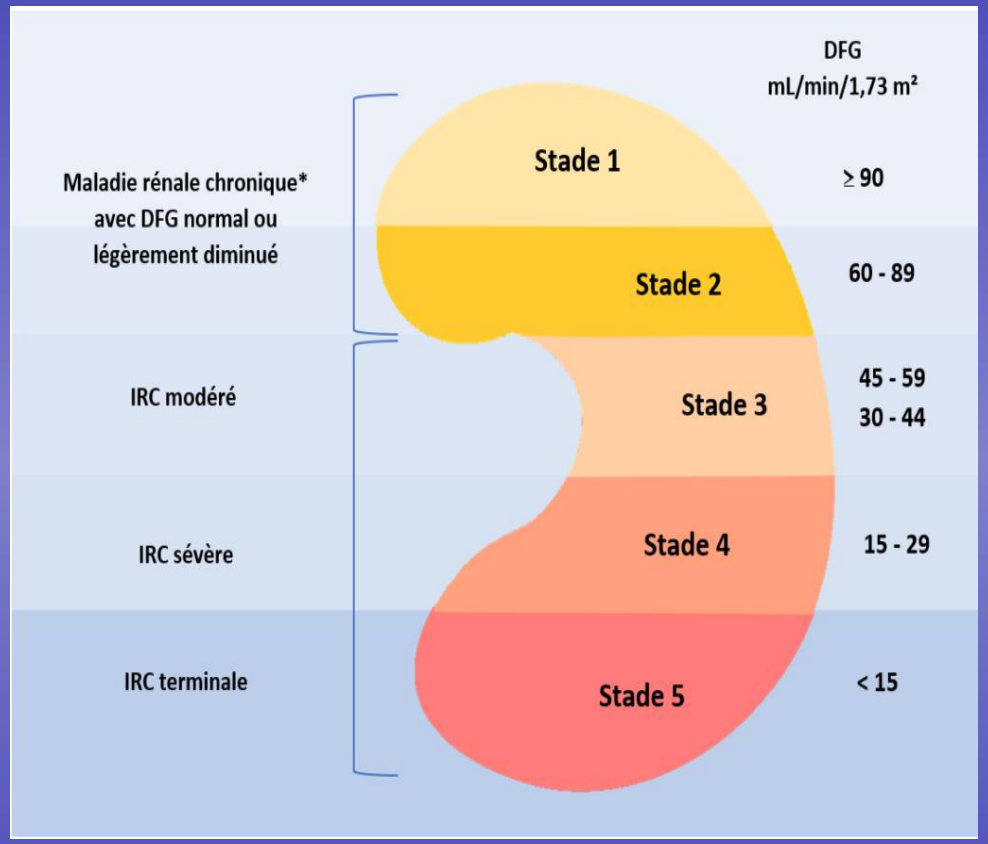

Hémodialyse : rappel

Technique d'épuration du sang à travers une membrane semi perméable sous la forme d'hémodialyse ou d'hémodiafiltration.

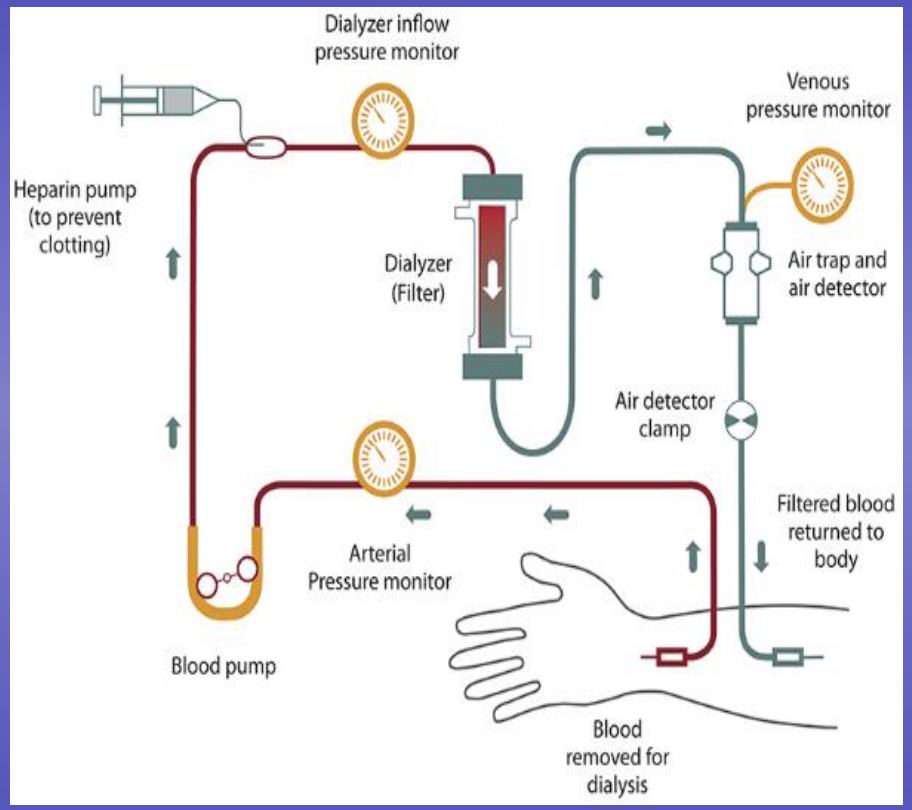

Hémodialyse : rappel

La fistule artério-veineuse reste l'abord de référence en hémodialyse par rapport à l'abord d'urgence qui est le cathéter de dialyse.

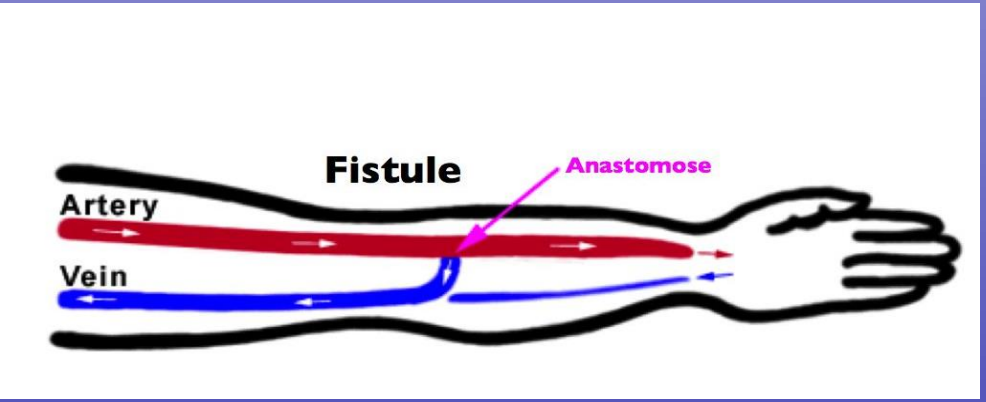

Création FAV percutanée par système Ellipsys

Principe FAV percutanée

- mettre en communication une artère (profonde) et une veine superficielle
- en servant de la veine perforante du pli du coude
  - à travers celle-ci (Ellipsys®, entre radiale post-ostiale et veine perforante)
  - en amont de celle-ci (WawelinQ®, entre artère et veine radiales ou artère et veine ulnaires)

Création FAV percutanée par système Ellipsys

Principe FAV percutanée

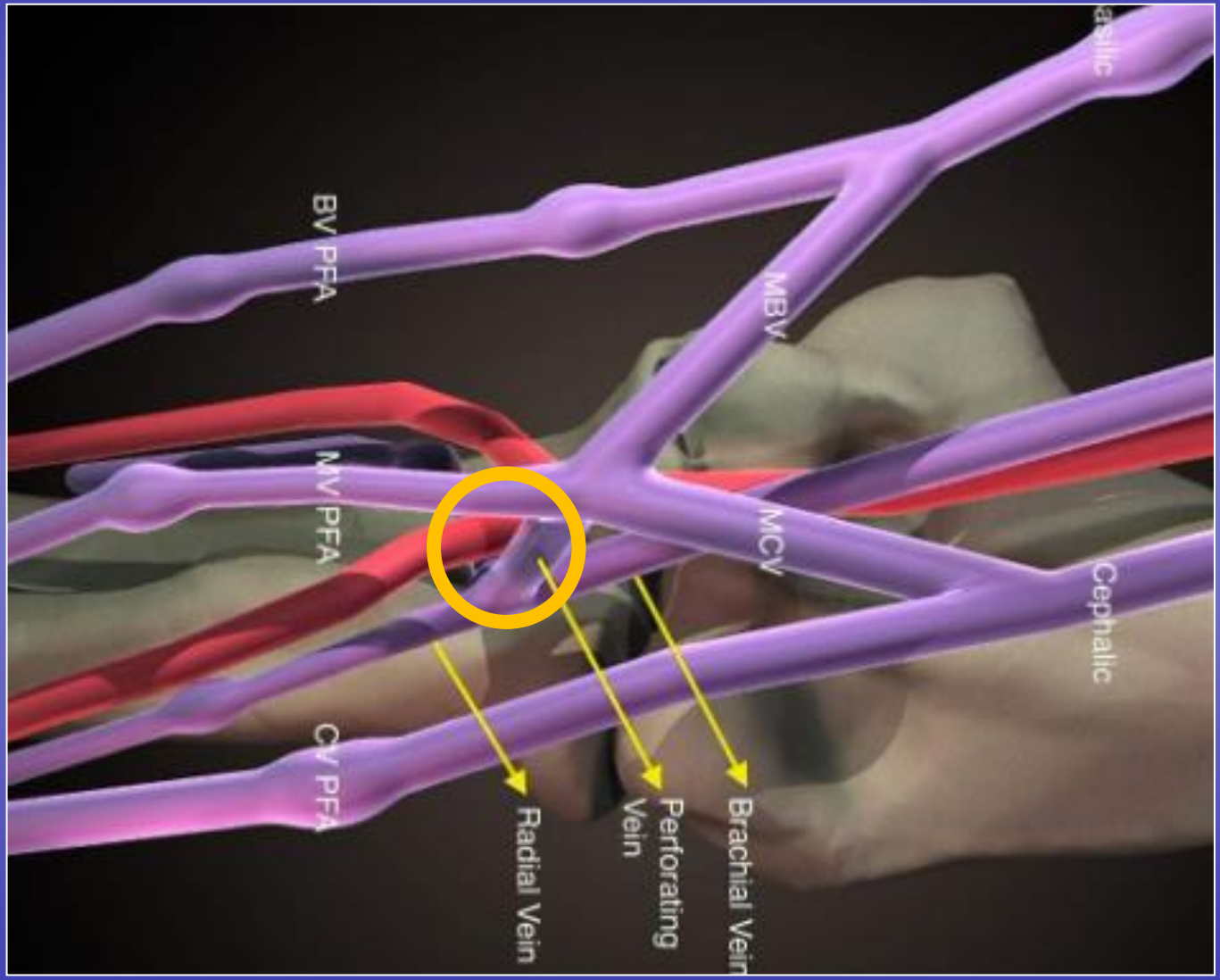

32ème CONGRÈS
de l'Association Française des Infirmiers de Chirurgie Vasculaire
28 & 29 JUIN 2024
Le Corum I Montpellier

Création FAV percutanée par système Ellipsys

Principe FAV percutanée

La mise en communication se fait par :

Thermofusion

Par application énergie thermique et pression)
(fusion collagène type I à 140°c sous pression entre 2 et 23 bars)

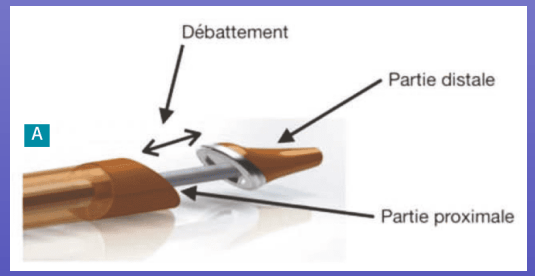



Radiofréquence

Entre une électrode de radiofréquence (KT veineux) et une céramique (KT artériel)
(60 w pendant 0.7s)

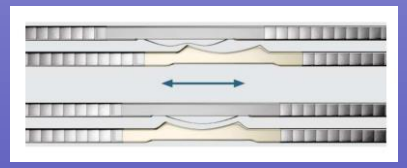

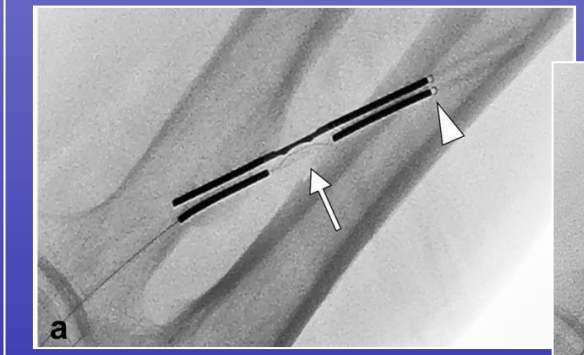

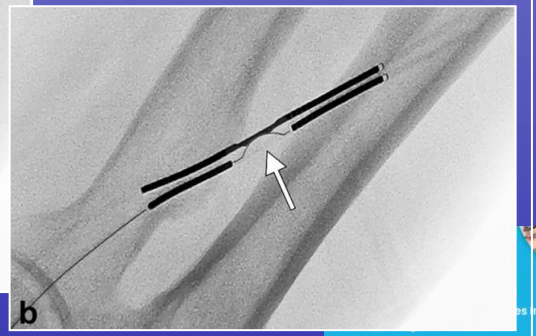

Création FAV percutanée par système Ellipsys

Déroulé

Création FAV percutanée par système Ellipsys

Impératifs

Les contraintes sont
- essentiellement anatomiques
- absolument incontournables

- perforante perméable > 2.0 mm

- perforante rectiligne (au moins au début…)

- artère radiale post-ostiale > 2 mm
- peu calcifiée
- distance perforante // radiale < 1.5 mm

- veines basilique et ou céphalique perméables > 2.0 mm

- absence de sténose veineuse d'aval connue

- artère perforante perméable > 2 mm

- artère brachiale > 2 mm

- vaisseaux cibles > 2.0 mm

- veines basilique et ou céphalique perméables > 2.5 mm

- absence de sténose veineuse d'aval connue

Le mapping et la planification pré-opératoire sont CAPITAUX.

32ème CONGRÈS
de l'Association Française des Infirmiers de Chirurgie Vasculaire
28 & 29 JUIN 2024
Le Corum I Montpellier

Création FAV percutanée par système Ellipsys

Impératifs

Les contraintes sont
- essentiellement anatomiques
- absolument incontournables

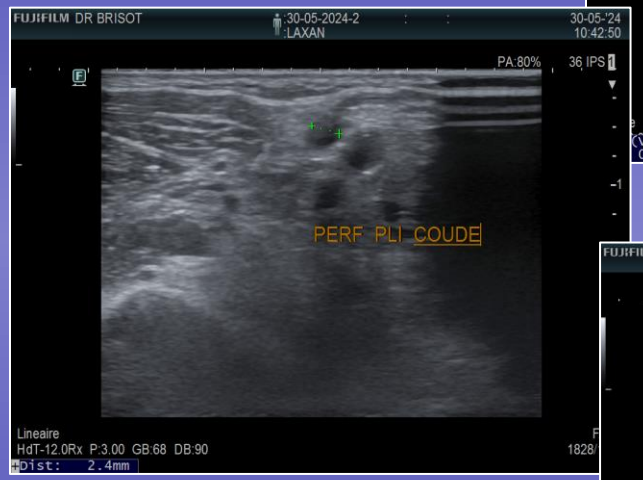

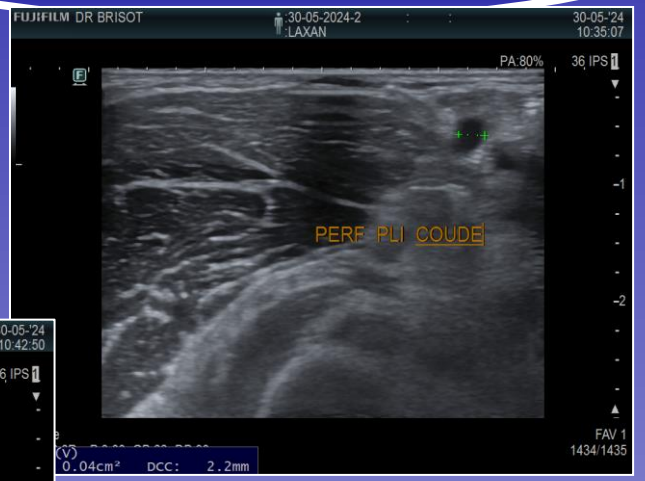

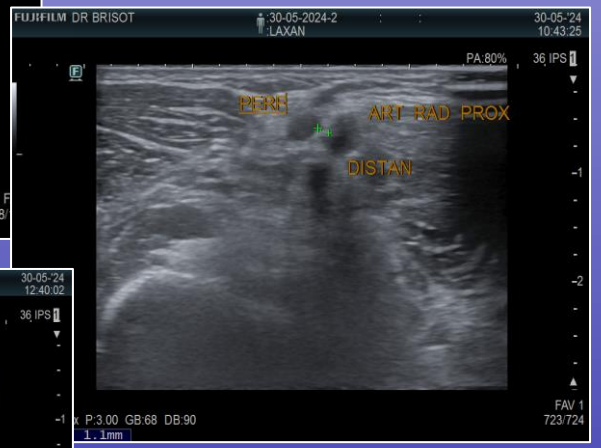

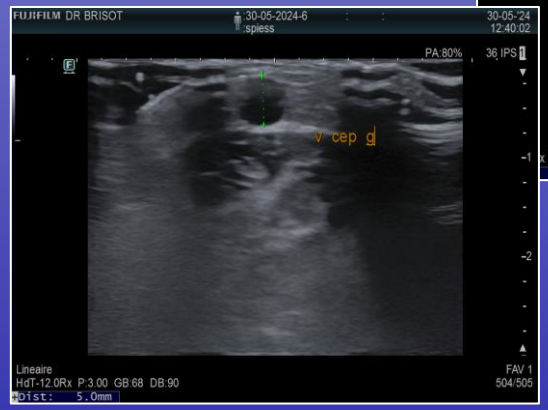

32ème CONGRÈS
de l'Association Française des Infirmiers de Chirurgie Vasculaire
28 & 29 JUIN 2024
Le Corum I Montpellier

Création FAV percutanée par système Ellipsys

Conséquences

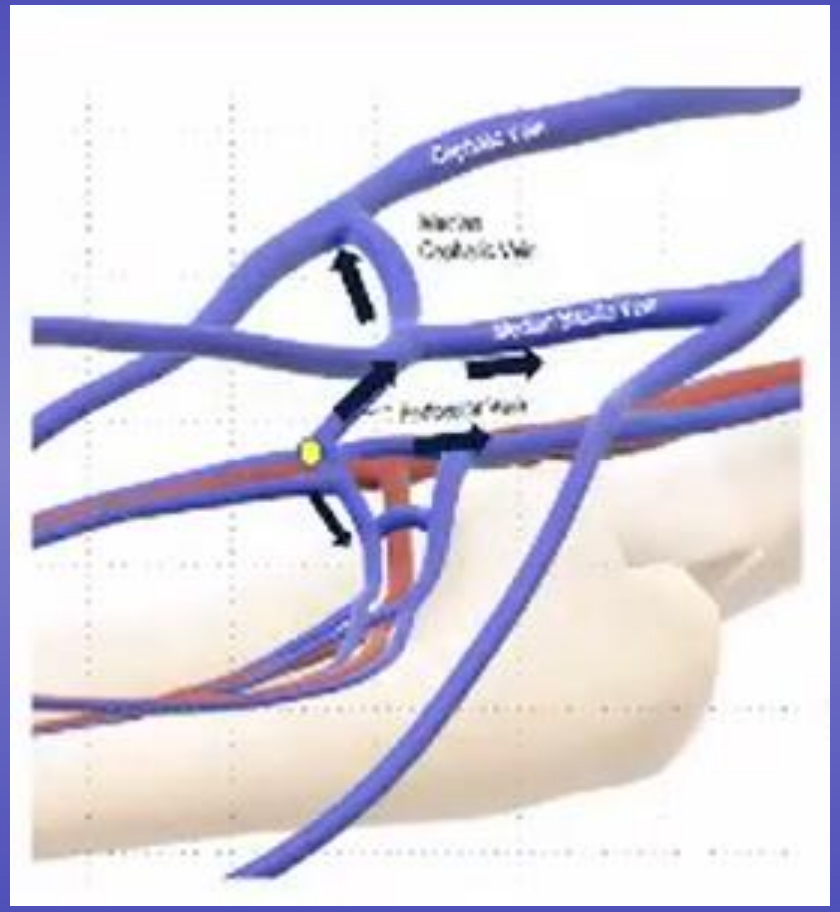

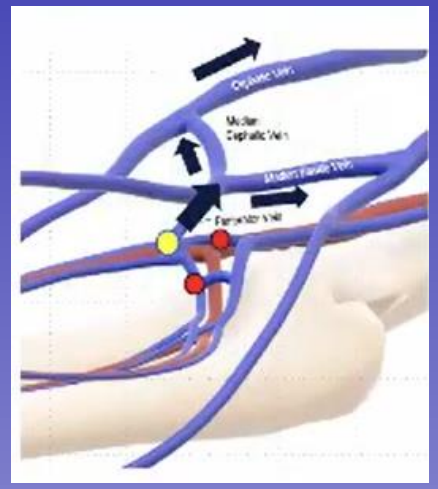

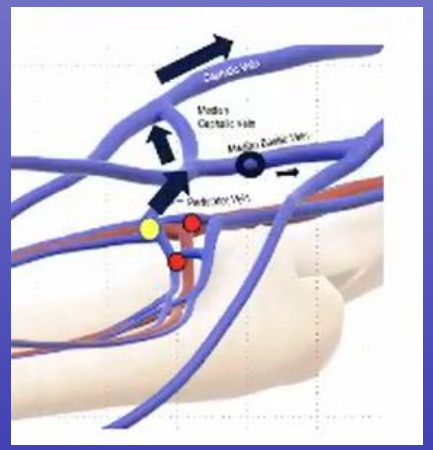

32 éme CONGRÈS
de l'Association Française des Infirmiers de Chirurgie Vasculaire
28 & 29 JUIN 2024
Le Corum I Montpellier

Création FAV percutanée par système Ellipsys

Difficultés

- ponction trans-veineuse (perforante) de l’artère radiale post-ostiale

- ponction des veines profondes radiales / ulnaires

Création FAV percutanée par système Ellipsys

Solutions

32ème CONGRÈS
de l'Association Française des Infirmiers de Chirurgie Vasculaire
28 & 29 JUIN 2024
Le Corum I Montpellier

Création FAV percutanée par système Ellipsys

Solutions

Commencer par des anatomies simples!

- maintenir l'aiguille au centre de la veine en coupe transversale
- l'opérateur pique et tient la sonde

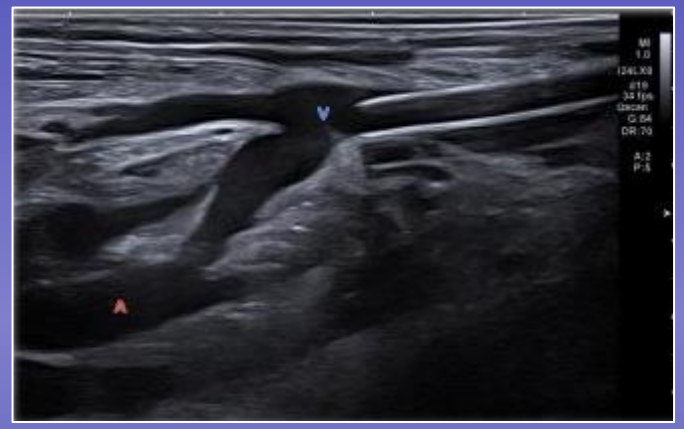

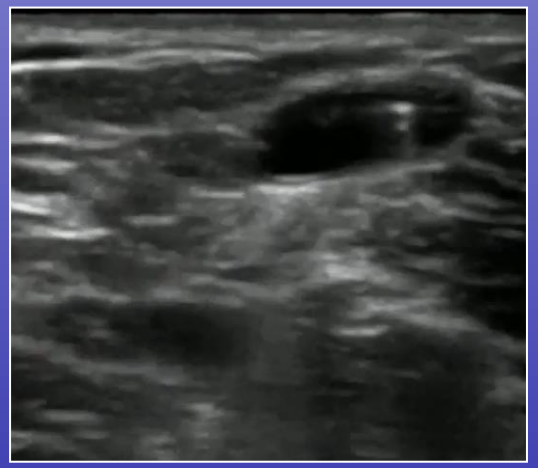

- bien planifier ses abords
- respecter ses plans

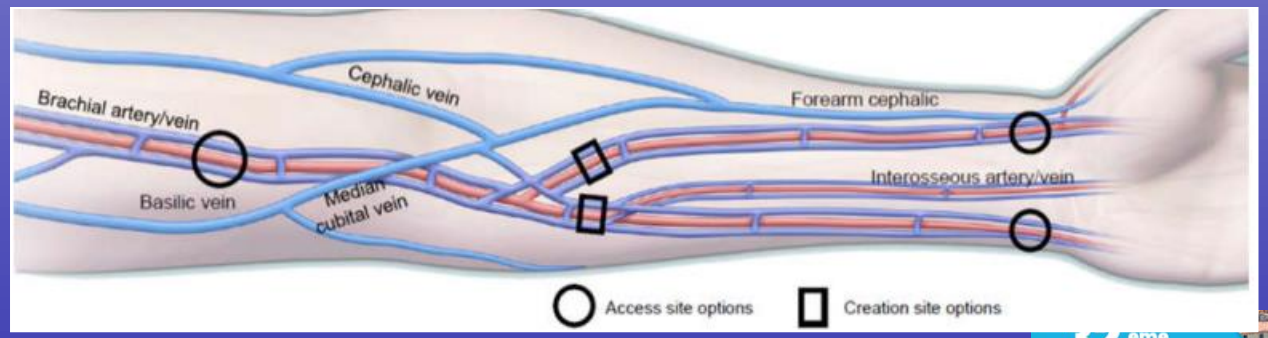

32ème CONGRÈS
de l'Association Française des Infirmiers de Chirurgie Vasculaire
28 & 29 JUIN 2024
Le Corum I Montpellier

Création FAV percutanée par système Ellipsys

Quels changements en dialyse?

1 – Examen clinique et repérage : pas de cicatrice perte de repère pour la ponction mais bénéfice pour le risque de cicatrisation chez la plupart de nos patients âgés et diabétiques.
Examen clinique plus complexe d'autant plus que la fistule s'évacue parfois dans plusieurs branches.

Création FAV percutanée par système Ellipsys

Quels changements en dialyse?

2 – Ponction : Veine moins battante qu'une FAV classique .
Nécessité de garrot dans la plupart des cas.
Développement de collatérales et débit moins élevé.
Plus mobile.

32 éme CONGRÈS de l'Association Française des Infirmiers de Chirurgie Vasculaire
28 & 29 JUIN 2024
Le Corum I Montpellier

Création FAV percutanée par système Ellipsys

Quels changements en dialyse?

3 – Site de ponction : Ponction possiblement en Y . Sur nos deux patients hémodialysés développement sur une veine céphalique (anatomie du patient).

32ème CONGRÈS de l'Association Française des Infirmiers de Chirurgie Vasculaire
28 & 29 JUIN 2024
Le Corum I Montpellier

Création FAV percutanée par système Ellipsys

Quels changements en dialyse?

4 – Evolution au long terme : FAV avec un débit en général moins élevé avec moins de risque de sténoses juxta anastomotique en raison de l’absence de dissection.

Conclusion

- Ne remplace pas à ce jour une fistule distale.
- Possible diminution du risque de sténoses juxta anastomotique car pas de dissection de la veine.
- Changement de pratique de l'infirmière à prendre en compte avec formation des équipes.
- Il faudra du recul pour voir les avantages et les inconvénients de cette technique et analyse du rapport du bénéfice coût.
- Expérience encourageante dans notre centre.