SUIVI DE L'AOMI :

LES DIFFERENTS OUTILS D'EVALUATION EN CONSULTATION

Aurélie SIMONIN
Valérie MAIGROT

28 juin 2024

Service de chirurgie vasculaire et endoluminale du CHRU de Nancy
Pr Sergueï MALIKOV : Chef de service
Pr Nicla SETTEMBRE : PU-PH

SOMMAIRE

- Indice de Pression Systolique (IPS) et Pole Test
- TcPO2
- Pression du Gros Orteil (PGO)
- Score WIFi
- En pratique
- Conclusion

Indice de Pression Systolique (IPS)

- **Définition** : Rapport entre la pression artérielle systolique mesurée à la cheville et la pression artérielle systolique brachiale.
  - IPS = PAS cheville / PAS humérale
- Permet le dépistage et le diagnostic de l'AOMI de manière précoce.
- **Valeurs** :

  -> Normale : entre 1 et 1,3

  -> Si < 0,9 => AOMI

  -> Si > 1,30 => Médiacalcoses

Interprétation clinique de la mesure de l'IPS

IPS	Interprétation clinique		
IPS compris entre 0,90 et 1,30	État hémodynamique normal		
IPS inférieur à un seuil de 0,90	AOMI (sensibilité de 95 % et spécificité proche de 100 %)	0,75 -0,90	AOMI bien compensée
		0,40- 0,75	AOMI peu compensée
		< 0,40	Retentissement sévère
IPS supérieur à 1,30	Artères incompressibles (médiacalcose)	- Grand âge - Diabète - Insuffisance rénale	

IPS

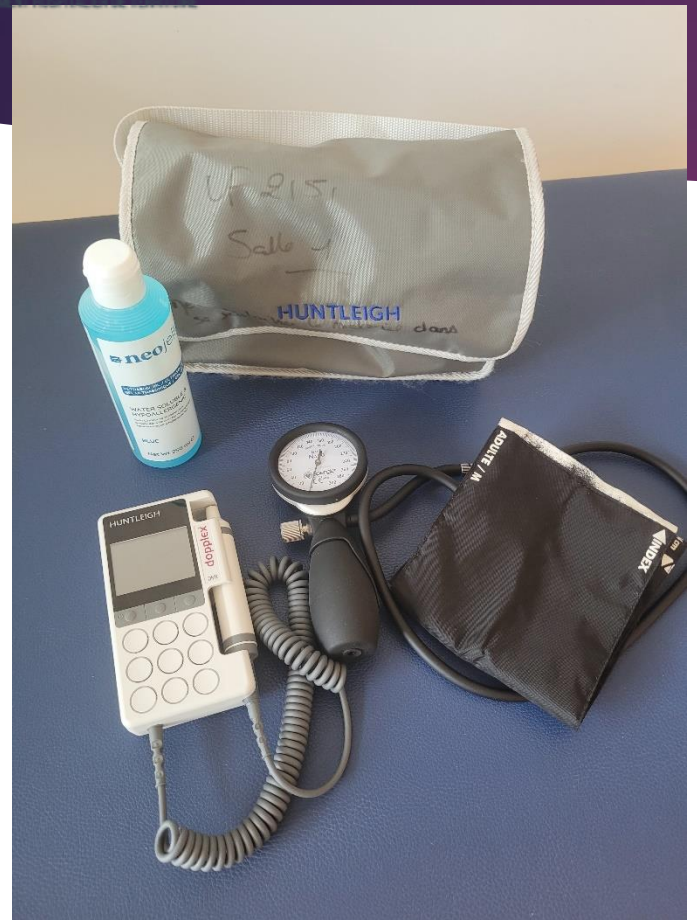

Matériel nécessaire :

Doppler de poche
Brassard à tension
Gel d'échographie
Dynamap

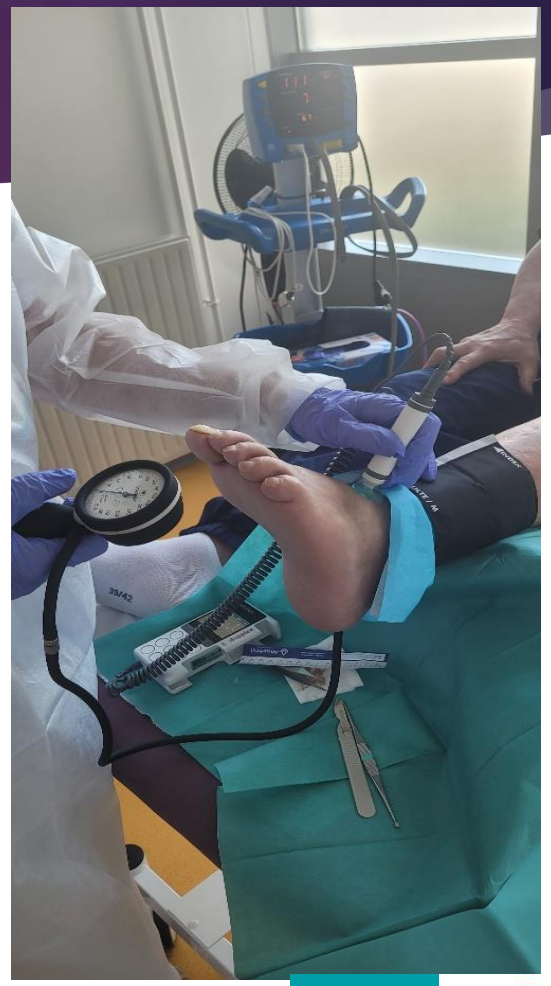

IPS

Avantages

- Non invasif
- Rapide
- Peu couteux
- Facilement accessible
- Permet le diagnostic précoce, souvent dans un stade asymptomatique de l'AOMI

Inconvénients et limites

- Difficile à mesurer si œdèmes membres inférieurs
- Non fiable en cas de médiacalcose (calcification de la média et artères incompressibles)
- Difficile en cas de troubles du rythme

Pole Test

- Examen réalisé en cas de médiacalcose.
- **But :** Evaluer la pression artérielle distale par détection de l'arrêt du flux artériel à l'avant pied à la surélévation du talon, jambe en extension patient en décubitus.
- **Méthode :** Patient en décubitus dorsal. Utilisation d'une barre verticale graduée en centimètres, un mètre-ruban ou une échelle graduée au mur. Signal perçu grâce au doppler de poche.
- **Objectif :** évaluation de pressions distales < 50- 70 mm Hg, c'est-à-dire la validation du diagnostic d'ischémie.

- . 2006
  - . 2006
    - . 2006

Sur la barre verticale graduée, le zéro est à hauteur du cœur, environ 18 cm du plan du lit.

La conversion en millimètres de mercure est faite sur la base 13 cm = 10 mm Hg.

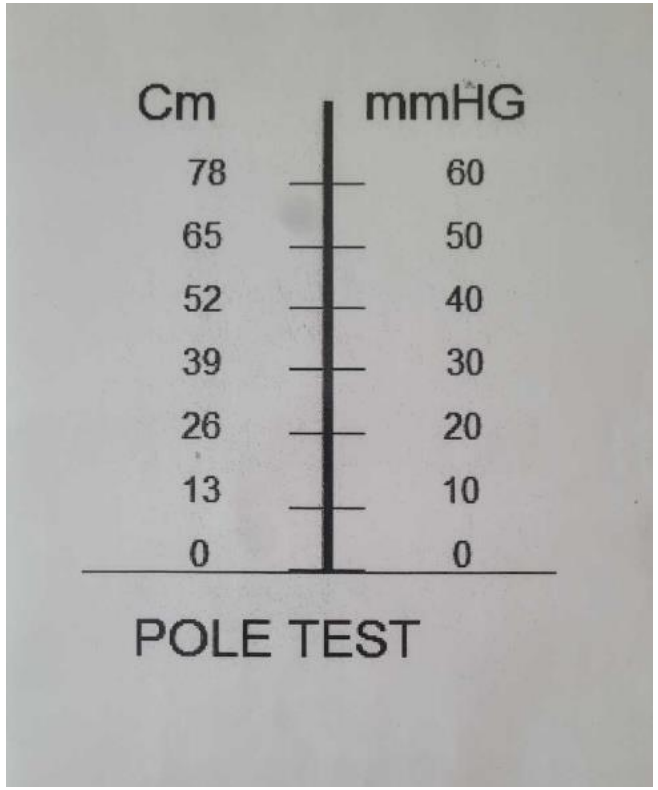

Paraskevas EJVES 2006

TcPO2 : Mesure transcutanée de la pression partielle d'oxygène

PeriFlux 6000

Moniteur combiné de mesure de pression cheville et/ou orteil, doigt, humérale et de TCPO²

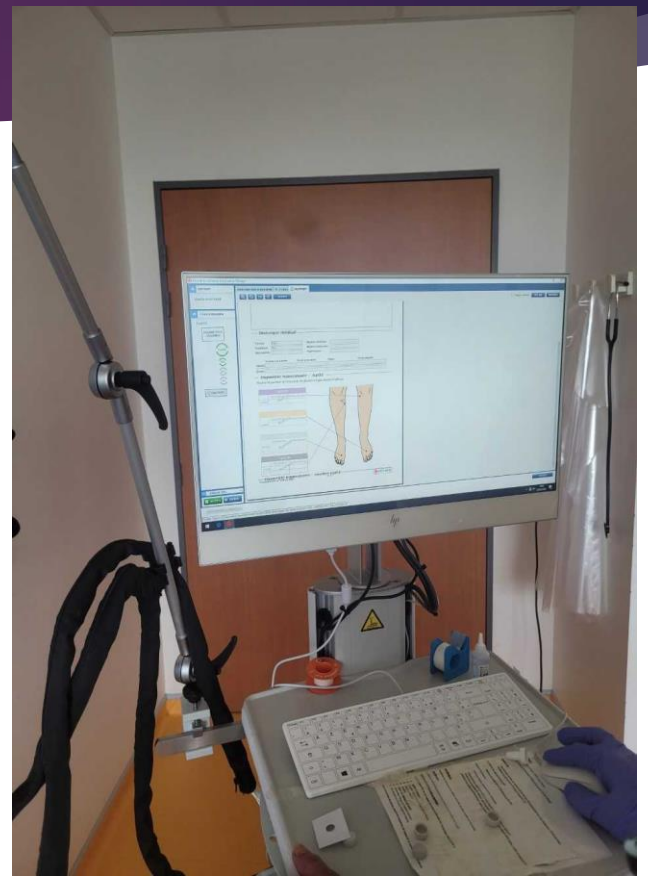

TcPO2

Principe de base

- Mesure de la quantité d'oxygène libérée localement par les capillaires à travers la peau. Reflète l'état métabolique du membre.

- Utile pour évaluation des plaies et leur cicatrisation, détermination du niveau d'amputation.

TcPO2

Réalisation de l'examen et installation du patient

- Patient en décubitus

PUIS

- Patient assis, jambes pendantes
- Des électrodes sont appliquées sur la peau du patient.
- **But :** observer la quantité d'oxygène distribuée aux tissus par le sang en des points donnés.

Notes d'examen

Historique médical

Fumeur	Non	Maladie cardiaque	
Diabètique	Oui	Maladie pulmonaire	
Neuropathie		Hypertension	

	Douleur à la marche	Douleur au repos	Plaies	Pouls palpable
Gauch	Non	Non		
Droite	Non	Non	Oui	

Oxymétrie transcutanée - tcpO2

Repérer la position de l'électrode en glissant la ligne depuis le tableau

genou gauche(face interne	
	DECUBITUS
mmHg	36

Base gros orteil gauche	
	DECUBITUS
mmHg	45

Base gros orteil droit	
	DECUBITUS
mmHg	30
%	---

Genou droit(face interne)	
	DECUBITUS
mmHg	40
%	---

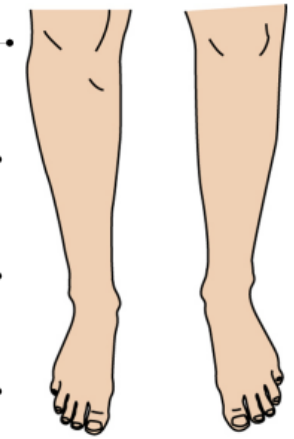

Enregistré avec le PeriFlux 6000 1 (2) PERIMED

Oxymétrie transcutanée - courbes tcpO2

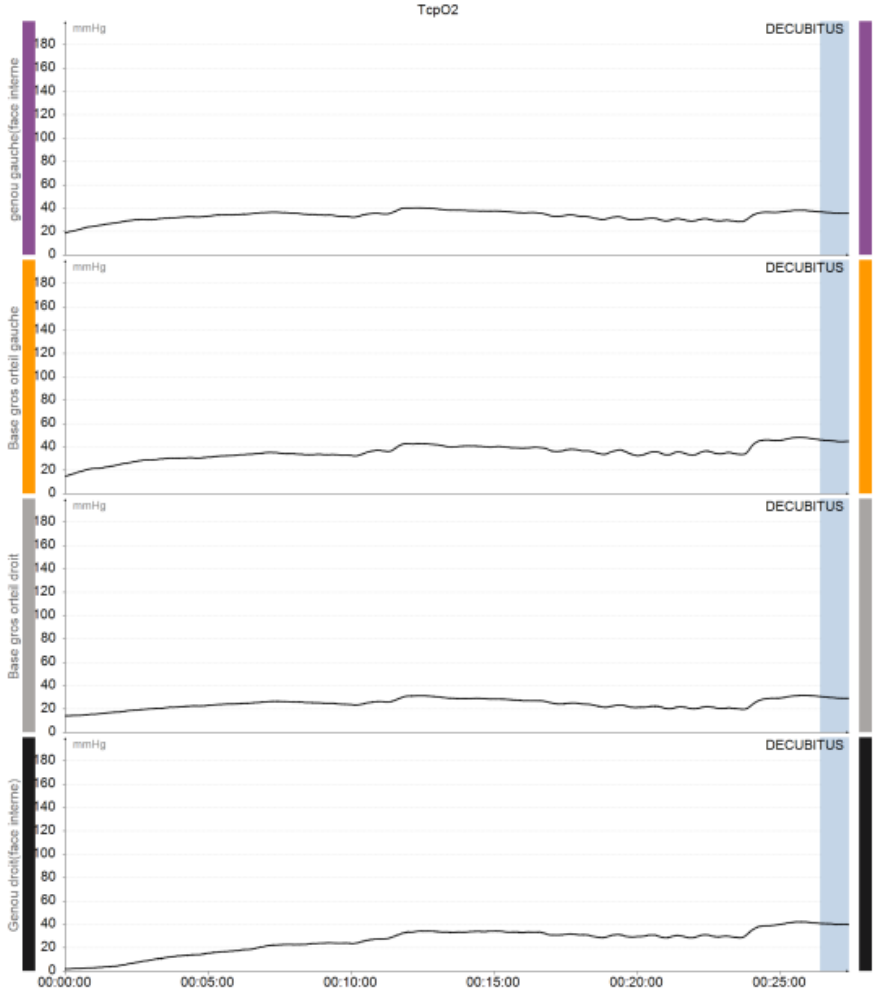

TcPO2

Indications

1- Quantifier la sévérité de l'ischémie

- 65 ± 10 mm Hg : valeurs normales
- 35 – 65 mm Hg : ischémie d'effort
- 10 - 35 mm Hg : ischémie permanente
- < 10 mm Hg : ischémie critique

TcPO2

2- Aide au pronostic évolutif de l'artériopathie chronique sévère et de l'ischémie critique

- Si ischémie permanente ($TcPO^2$ < 10mmHg) au dos du pied en position allongée :
  - Soit possibilité de revascularisation
  - Soit impossible de revascularisation : amputation.

3- Aide à la détermination du niveau d'amputation

4- Diagnostic d'un moignon douloureux

- Aide au diagnostic d'ischémie de moignon avec les mêmes critères que pour le pied

TcPO2

Limites

- Difficulté de pose des sondes : amputation ou gangrène du membre inférieur, abrasion ou infection étendue de la peau, hyperkératose, dermite ocre

- Patient doit rester immobile pendant tout l'examen

- Le résultat est à associer à d'autres examens pour une interprétation optimale

Pression du gros orteil (PGO)

OU

PGO

Indications et intérêt

- Permet de détecter l'AOMI chez les patients présentant des IPS anormalement élevés (patient diabétique, médiacalcose)
- Permet de détecter les occlusions sous la cheville
- Plus facile à réaliser en cas de plaies empêchant la compression de la cheville

PGO

Installation avec doppler de poche

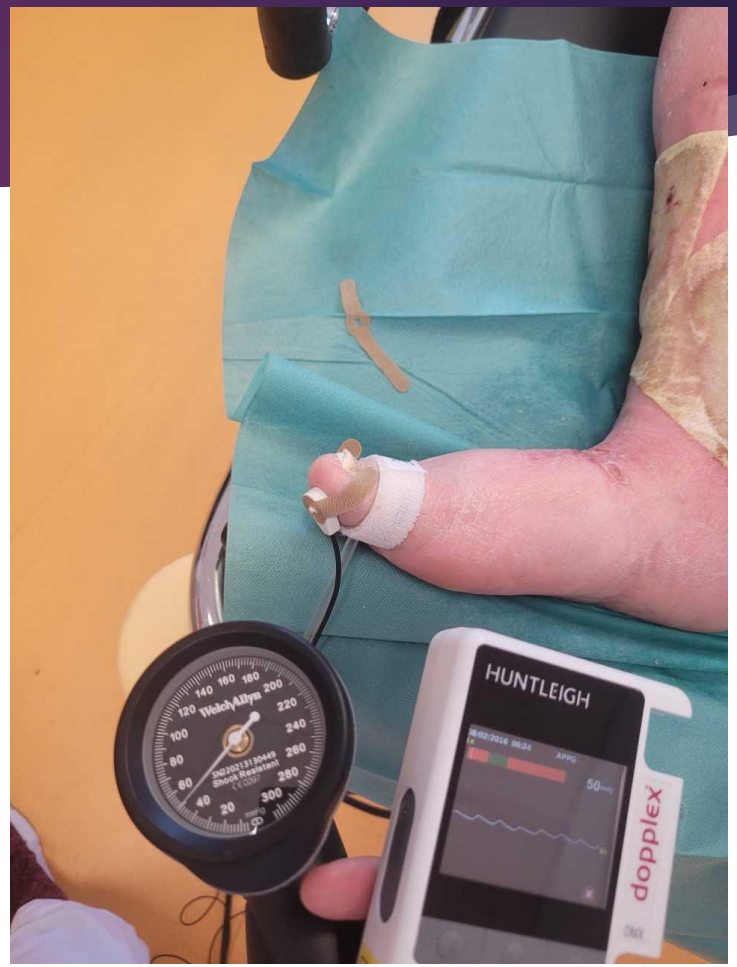

PGO

Installation avec Periflux 6000

Laser Doppler : résultats plus précis car plus sensible

PGO

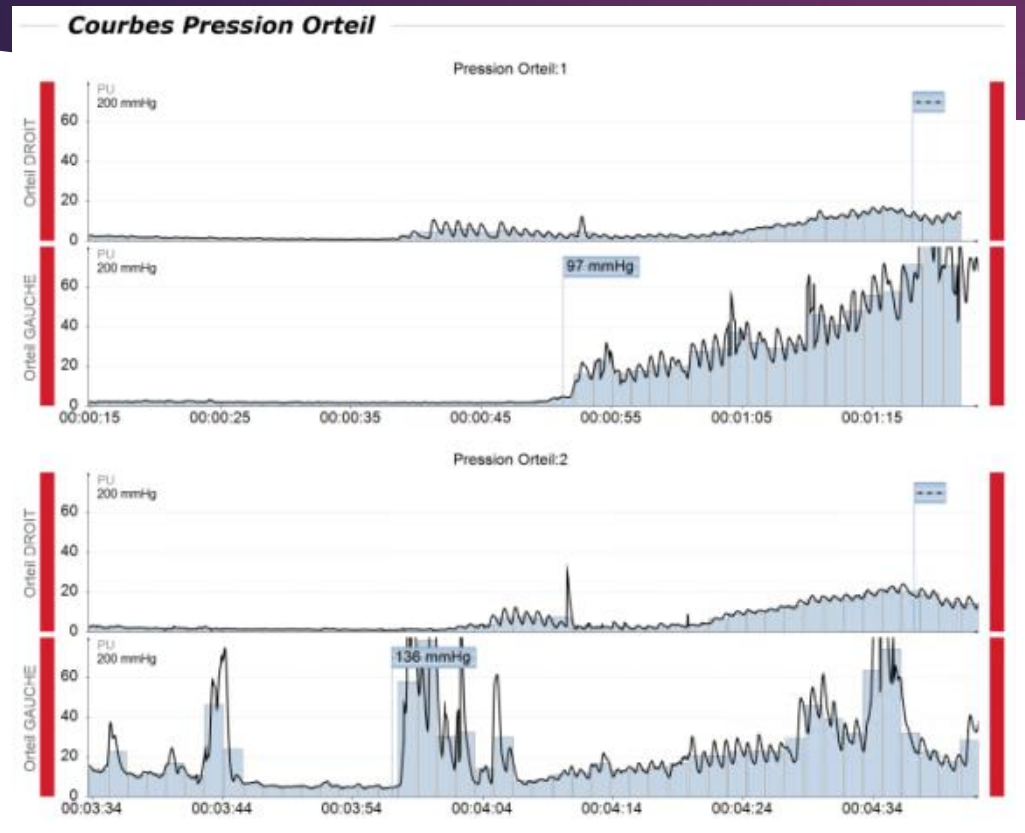
Courbes Pression Orteil
Pression Orteil:1
Orteil DROIT
Orteil GAUCHE
PU
200 mmHg
97 mmHg
00:00:15
00:00:25
00:00:35
00:00:45
00:00:55
00:01:05
00:01:15
Pression Orteil:2
136 mmHg
00:03:34
00:03:44
00:03:54
00:04:04
00:04:14
00:04:24
00:04:34

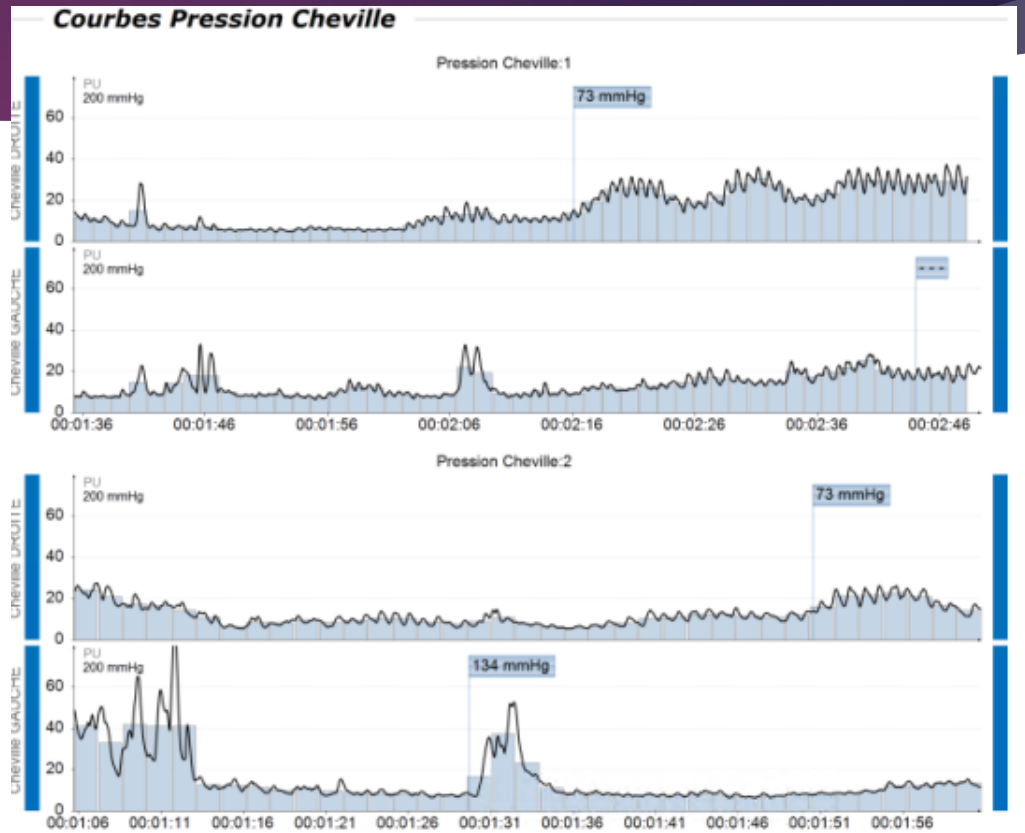
Courbes Pression Cheville
Pression Cheville:1
Cheville DROITE
Cheville GAUCHE
PU
200 mmHg
73 mmHg
00:01:36
00:01:46
00:01:56
00:02:06
00:02:16
00:02:26
00:02:36
00:02:46
Pression Cheville:2
134 mmHg
00:01:06
00:01:11
00:01:16
00:01:21
00:01:26
00:01:31
00:01:36
00:01:41
00:01:46
00:01:51
00:01:56

Score WIFi de la SVS

SOCIETY FOR VASCULAR SURGERY® DOCUMENT

The Society for Vascular Surgery Lower Extremity Threatened Limb Classification System: Risk stratification based on Wound, Ischemia, and foot Infection (WIfI)

Joseph L. Mills, Sr, MD,[a] Michael S. Conte, MD,[b] David G. Armstrong, DPM, MD, PhD,[a] Frank B. Pomposelli, MD,[c] Andres Schanzer, MD,[d] Anton N. Sidawy, MD, MPH,[e] and George Andros, MD,[f] on behalf of the Society for Vascular Surgery Lower Extremity Guidelines Committee, *Tucson, Ariz; San Francisco and Van Nuys, Calif; Brighton and Worcester, Mass; and Washington, D.C.*

Score WIFi

- Il est recommandé d'utiliser la classification WIFi en cas de trouble trophique chez un patient artéritique pour faciliter l'évaluation globale de la plaie.

- **OBJECTIFS**
  - Proposer une stratification du risque d'amputation
  - Essayer de déterminer le pronostic en terme de sauvetage du membre
  - Tient compte d'éléments déterminants

Wound : l'étendue des plaies

Ischémia : valeurs de l'IPS

Foot **I**nfection : sévérité de l'infection

Score WIFi

TABLEAU 1. Classification WIFI, permettant d'évaluer le risque d'amputation ainsi que le bénéfice prévisible d'une revascularisation. D'après Mills et al [2].

Critère	Score	Description		
W *(=wound)* **plaie**	0	Pas d'ulcère (douleur de décubitus seulement)		
	1	Ulcère petit, superficiel, sur le pied ou la jambe distale, sans nécrose		
	2	Ulcère plus profond, exposant os, articulation ou tendon ± nécrose limitée aux orteils		
	3	Ulcère profond, extensif ± nécrose extensive		
I **(=ischemia)** **ischémie**		IPS	Pression de cheville (mmHg)	Pression d'orteil – $TcPO_2$
	0	≥ 0,80	> 100	≥ 60
	1	0,60 – 0,79	70 – 100	40 – 59
	2	0,40 – 0,59	50 – 70	30 – 39
	3	< 0,40	< 50	< 30
FI *(= foot infection)* **infection**	0	Pas de signe/symptôme d'infection		
	1	Infection locale, impliquant seulement la peau et les tissus sous-cutanés		
	2	Infection locale impliquant des tissus sous-cutanés/profonds		
	3	Syndrome de réponse inflammatoire systémique		

Score WIFi

FIGURE 2. Interprétation du score WIFI.

1. Risque d'amputation:

	Ischemia – 0				Ischemia – 1				Ischemia – 2				Ischemia – 3			
W-0	VL	VL	L	M	VL	L	M	H	L	L	M	H	L	M	M	H
W-1	VL	VL	L	M	VL	L	M	H	L	M	H	H	M	M	H	H
W-2	L	L	M	H	M	M	H	H	M	H	H	H	H	H	H	H
W-3	M	M	H	H	H	H	H	H	H	H	H	H	H	H	H	H
	fI-0	fI-1	fI-2	fI-3	fI-0	fI-1	fI-2	fI-3	fI-0	fI-1	fI-2	fI-3	fI-0	fI-1	fI-2	fI-3

2. Bénéfice de la revascularisation :

	Ischemia – 0				Ischemia – 1				Ischemia – 2				Ischemia – 3			
W-0	VL	VL	VL	VL	VL	L	L	M	L	L	M	M	M	H	H	H
W-1	VL	VL	VL	VL	L	M	M	M	M	H	H	H	H	H	H	H
W-2	VL	VL	VL	VL	M	M	H	H	H	H	H	H	H	H	H	H
W-3	VL	VL	VL	VL	M	M	M	H	H	H	H	H	H	H	H	H
	f-0	fI-1	fI-2	fI-3	fI-0	fI-1	fI-2	fI-3	fI-0	fI-1	fI-2	fI-3	fI-0	fI-1	fI-2	fI-3

*Exemple : un homme de 65 ans diabétique avec nécrose de l'hallux et une infection localisée à la base de l'orteil, sans signe d'infection générale, dont la pression à l'orteil est de 30 mmHg, serait classé comme **WIFI 2-2-1**. Dans ce cas, le patient présente un risque élevé d'amputation et le bénéfice de la revascularisation est élevé (cases entourées).*
Abréviations : VL : très faible; L : faible; M : intermédiaire; H : élevé

Score WIFi

INTERETS

- Classification plus précise et standardisée (études)
- Suivi : évaluations répétées pré, post op et à distance de l'intervention
- Prise en compte systématique de
  - La plaie (W)
  - L'ischémie (I)
  - L'infection (Fi)

Ne dicte pas une conduite à tenir thérapeutique

En pratique

CENTRE HOSPITALIER REGIONAL UNIVERSITAIRE
POLE CARDIO MEDICO-CHIRURGICAL
CHIRURGIE VASCULAIRE & ENDOLUMINALE

Vandoeuvre, le 26.03.24

FICHE DE SUIVI PANSEMENT

du 26.03.24

Concernant
Né

Diabète : ☒ Oui ☐ Non ☒ Insulinodépendant (Hb glyquée :6.4)

Photo(s) :

PLAIE N°1 :

Localisation de la plaie :

Pied : ☐ Droit ☐ Gauche
Orteil(s) : ☐ Gros orteil ☐ 2 ☐ 3 ☐ 4 ☐ 5

Autre(s) : FACE TIBIALE GAUCHE

Descriptif de la plaie :

Longueur : 7 cm Largeur : 3 cm

Odeur : ☐ Oui ☒ Non

Douleur : ☐ + ☐ ++ ☐ +++ EVA : 1

Exsudat : ☐ Absent ☒ Faible ☐ Modéré ☐ Elevé
☐ Hématique ☐ Purulent ☒ Séreux

Aspect : ☐ Bourgeonnant ☐ Fibreux ☐ Nécrosé ☐ Infecté
☐ Atone

Score(s) :

- WIFI : ☐ Stade 1 ☐ Stade 2 ☐ Stade 3 ☐ Stade 4
- IPS :
  Droite : Tibiale antérieure : Tibiale postérieure : Tension humérale :
  Gauche : Tibiale antérieure : Tibiale postérieure : Tension humérale :
- PGO : Droite : Gauche :

Protocole de soins :

- Temps de réalisation : 60 mn
- Légère détersion à la curette
- Protocole ACTIGRAFT

Synthèse et observations :

-

Valérie MAIGROT
Infirmière référente
DU Plaies et cicatrisations

En pratique

Pied droit : Nécrose sèche 5ème orteil.

Pansement sec de protection en attendant PEC chir

IPS = 0.5

WIFi = 1-2-0

Jambe gauche : plaies nécrotiques et fibrineuses. Pourtour inflammatoire, patiente algique ++. Plaies malodorantes.

IPS incompressible, pole test illimité

Pansement Actisorb + Suberabso

CONCLUSION

- En général il faut plusieurs tests vasculaires différents pour répondre à toutes les questions.
- Permet d'obtenir une bonne image des états macrovasculaires et microvasculaires des membres
- Il est préférable de s'abstenir de faire une $TcPO^2$ dans des mauvaises conditions plutôt que d'afficher des résultats sans valeur qui seront ensuite autant d'arguments pour disqualifier l'intérêt de l'examen

Conflit d'intérêts

« Je déclare n'avoir aucun conflit d'intérêts personnel, tel que d'écrit dans la charte « non merci… ». »