LES ABORDS ANTÉRIEURS DU RACHIS LOMBAIRE

PRÉVENTION ET GESTION DU RISQUE HÉMORRAGIQUE: LE RÔLE DE L'IBODE

Solène ANGELIER, Rania DAOUD, Amélie GAUTRAN

Dr Mickael GRELAT (neurochirurgien)

Dr Philippe NICOLINI (chirurgien vasculaire)

CLINIQUE DU PARC
LYON, FRANCE

INTRODUCTION

Indications d'une arthrodèse lombaire:

discopathie, spondylolisthésis

Différentes voies d'abord, chacune a ses avantages et ses inconvénients

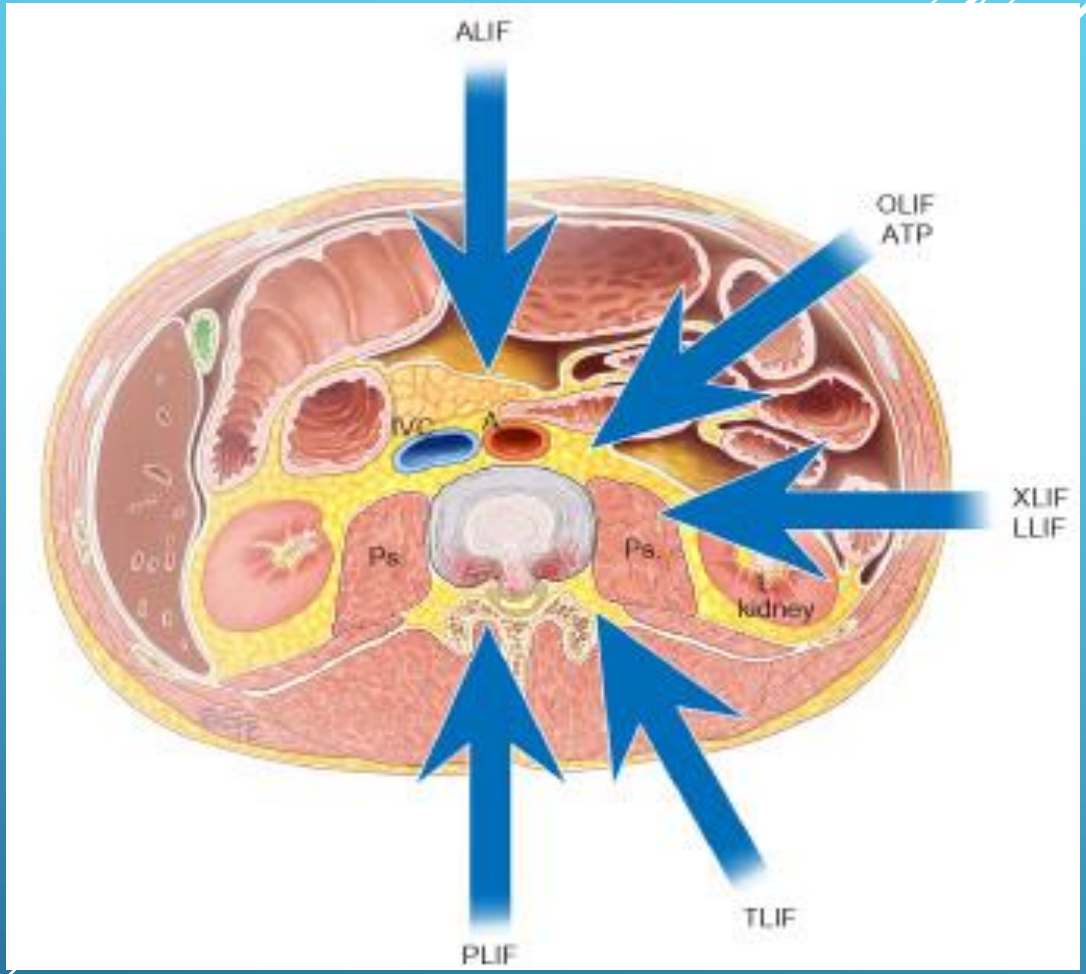

INTRODUCTION

LES VOIES ANTERIEURE (ALIF) ET OBLIQUE (OLIF):

De plus en plus utilisées

Avantages:

- permettent de mieux nettoyer le disque et de mettre des cages plus volumineuses que par voie postérieure (les nerfs sont en arrière du disque et gêne le passage des instruments et de grosses cages)
- diminution du traumatisme musculaire des voies postérieures

INTRODUCTION

Inconvénient:

- l'exposition des disques intervertébraux expose à des risques hémorragiques per opératoires compte tenu des rapports étroits avec l'axe aorto-cave et/ou iliaque veineux et artériel.

INTRODUCTION

Ce qu'il faut comprendre:

En cas de plaie vasculaire, on passe d'une situation « tranquille » à une situation de crise en quelques secondes, avec des pertes sanguines massives et potentiellement des conséquences gravissimes voire un décès per opératoire

Les plaies veineuses sont souvent plus graves que les plaies artérielles et sont source de pertes sanguines plus importantes

INTRODUCTION

Plusieurs cas de figures sont possibles selon l'organisation et le fonctionnement du service:

- chirurgie vasculaire participant à l'intervention (cas idéal)
- chirurgien vasculaire disponible rapidement
- pas de chirurgien vasculaire à proximité

INTRODUCTION

Le rôle des IBODE (instrumentiste et circulante) est fondamental:

- Préparation des DM et anticipation du risque hémorragique
- Gestion de la plaie vasculaire

EXPOSITION L5-S1

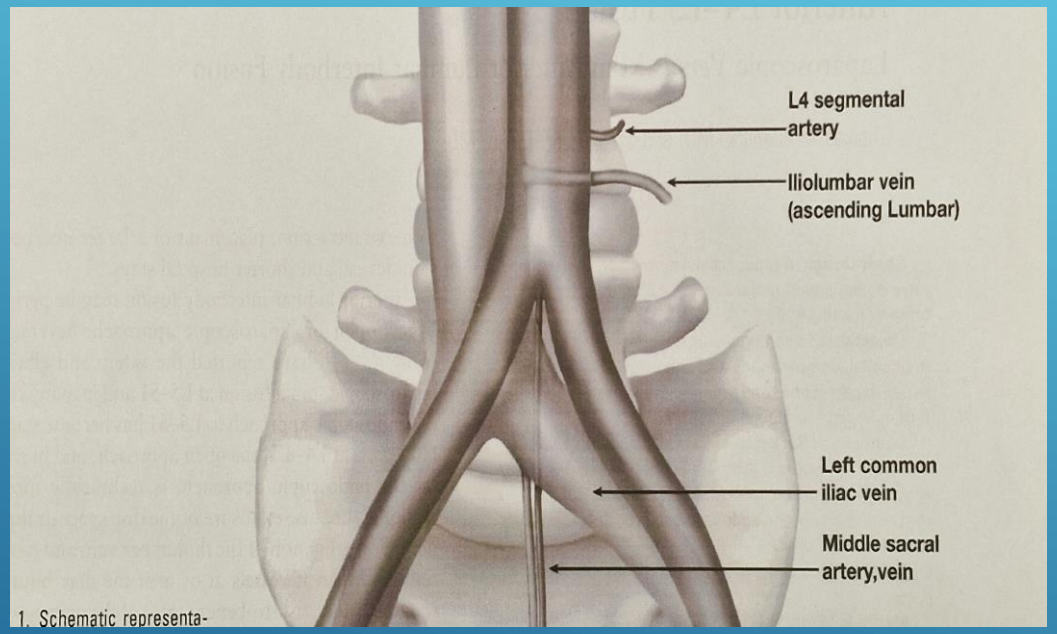

1. Schematic representa-

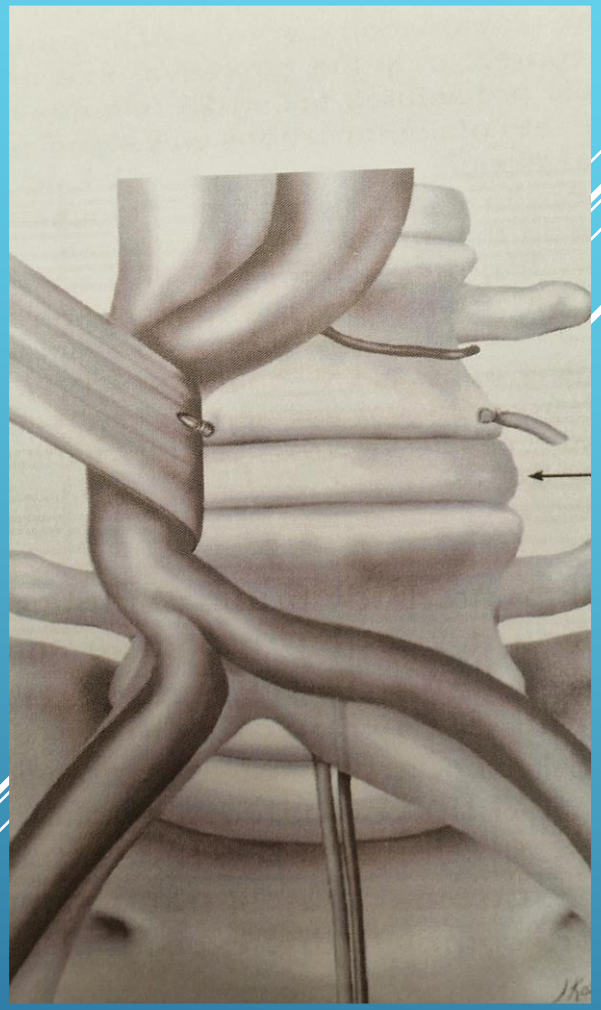

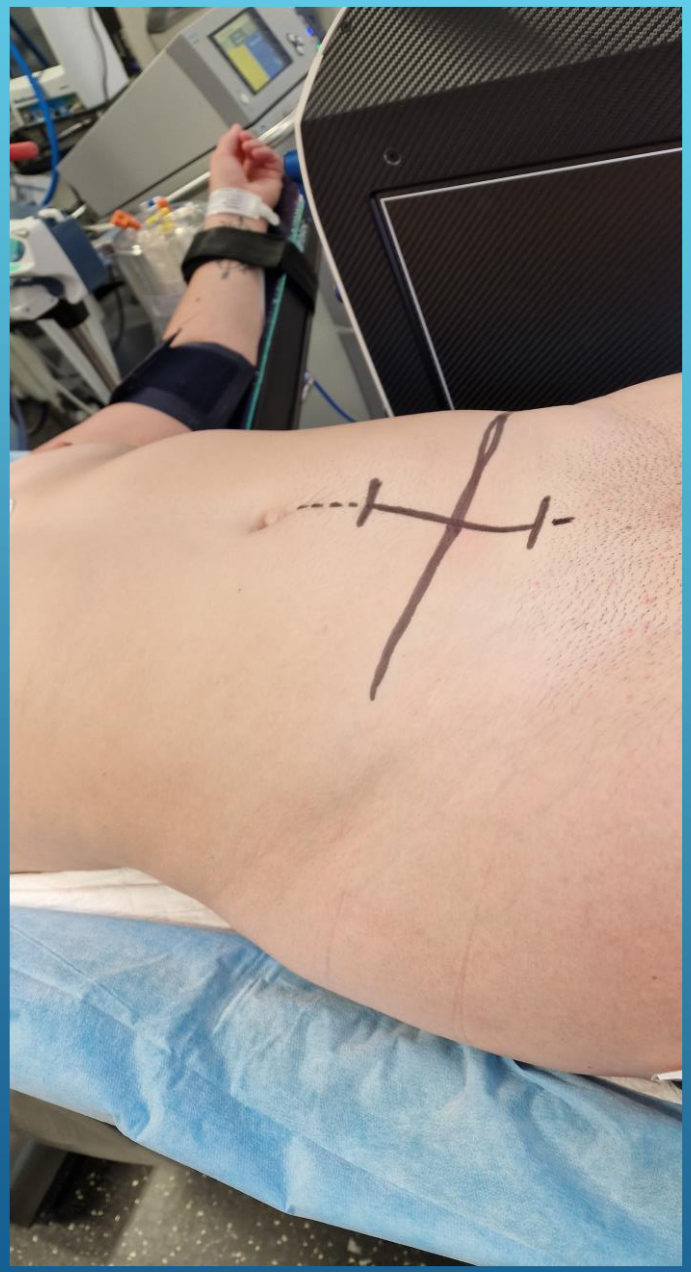

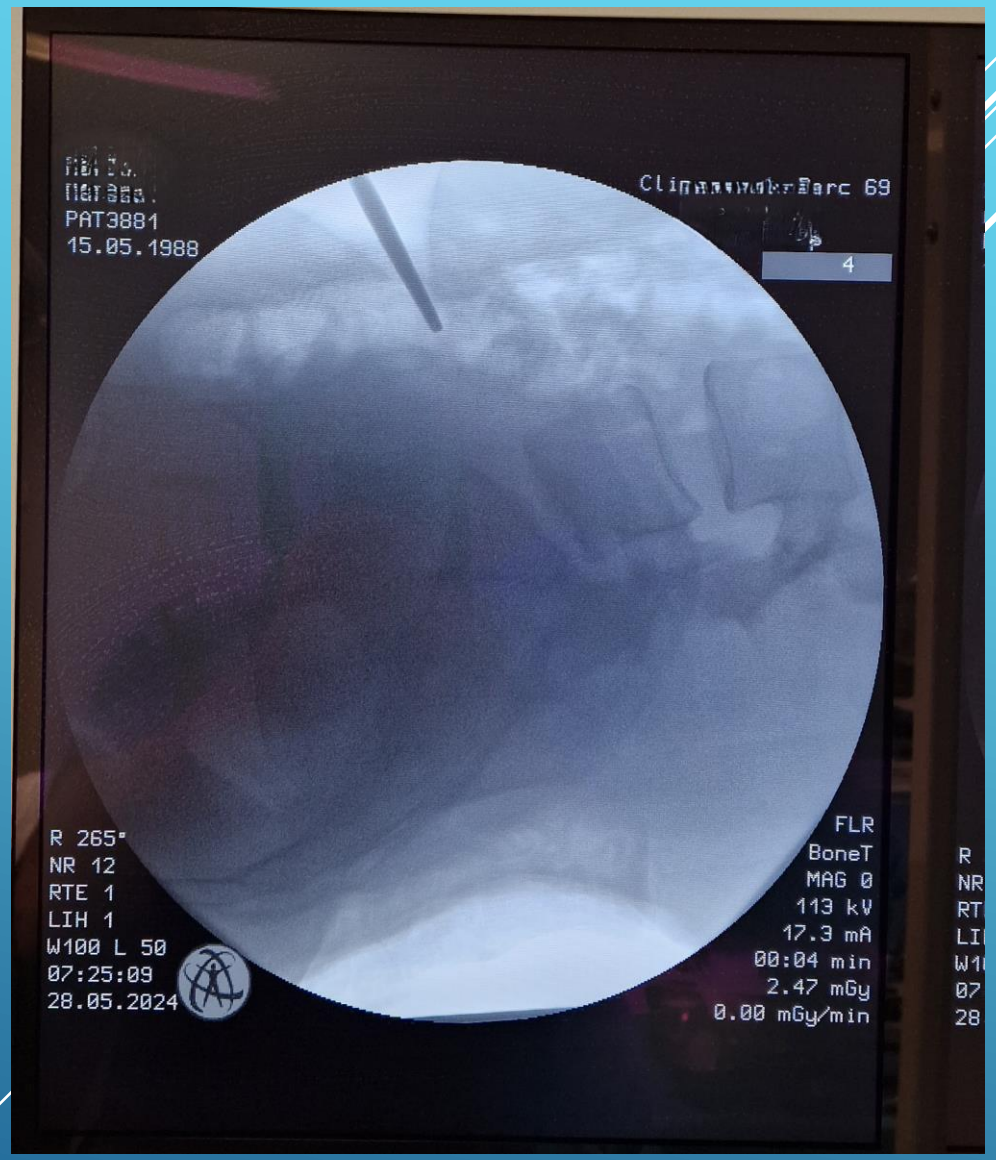
PAT3881
15.05.1988
4
R 265°
NR 12
RTE 1
LIH 1
W100 L 50
07:25:09
28.05.2024
FLR
BoneT
MAG 0
113 kV
17.3 mA
00:04 min
2.47 mGy
0.00 mGy/min

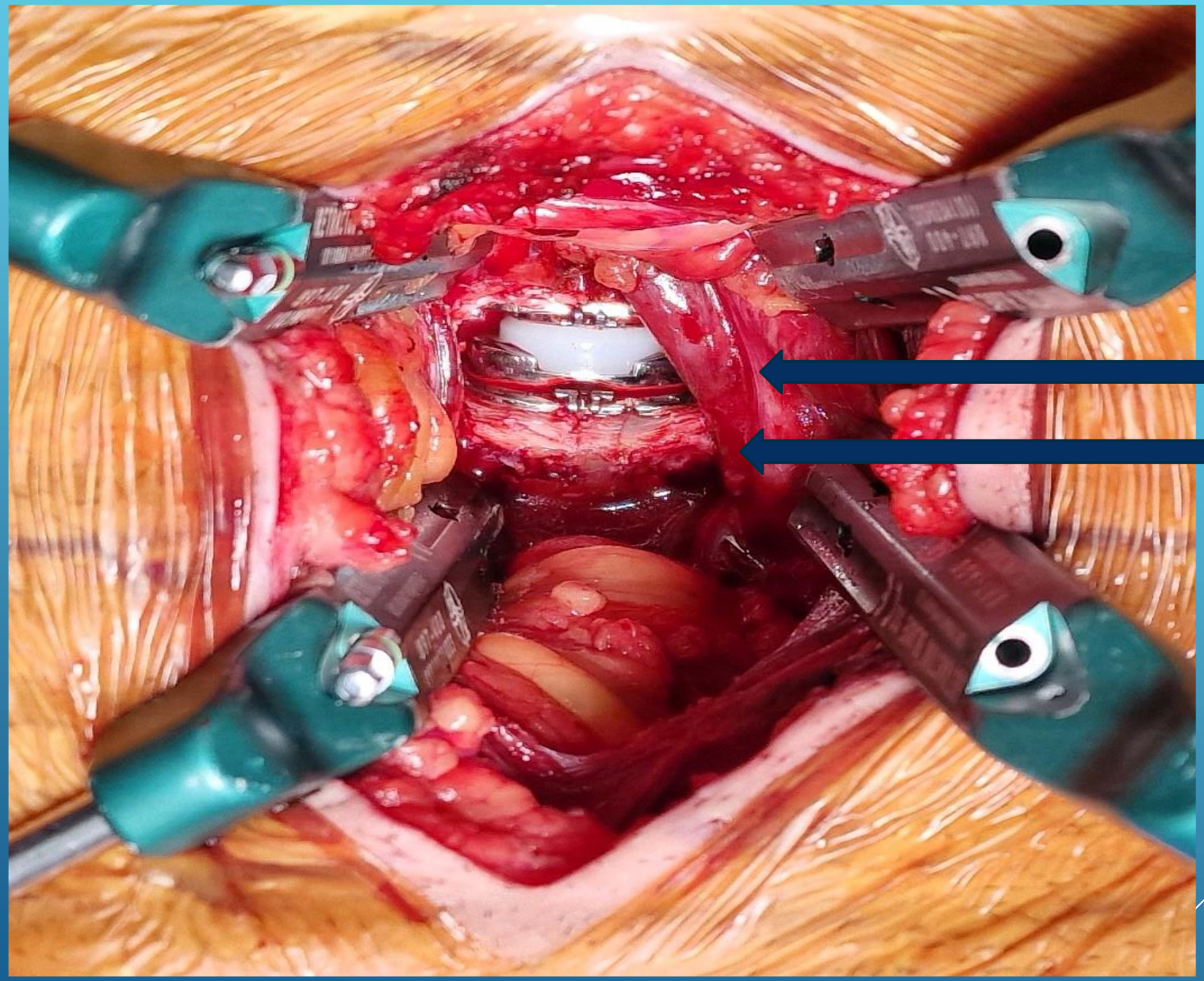
Artère iliaque G
Veine iliaque G

RÔLE DE L'IBODE: PRÉPARATION ET ANTICIPATION

Préparation des DMS, présents en salle en grande quantité:

- Compresses, champs abdominaux
- Tampons noisettes pour disséquer les vaisseaux
- Tampons de gros diamètre pour compression veineuse
- Fils pour sutures vasculaires (Prolène)

Préparation d'un système de récupération de sang (Cell-saver) en salle

RÔLE DE L'IBODE: PRÉPARATION ET ANTICIPATION

Préparation des DMR:

Instruments longs de chirurgie vasculaire: pinces à disséquer, ciseaux à disséquer, clamps, porte-aiguille

RÔLE DE L'IBODE: PRÉPARATION ET ANTICIPATION

Préparation des DMI:

- Patch vasculaire
- Prothèses vasculaires adaptées
- Ballon d'occlusion de diamètre adapté (Atlas, Cauda)
- Colles hémostatiques (Floseal)

RÔLE DE L'IBODE: GESTION PEROPÉRATOIRE DE L'HÉMORRAGIE

Temps de réaction rapide et court

Maîtrise du geste et délivrance des instruments adaptés

Gestion de l'aspiration et de la compression

Garder son sang froid, savoir temporiser: compression simple en attendant le chirurgien vasculaire

CONCLUSION

Les complications hémorragiques des voies antérieures du rachis sont rares mais graves

Une bonne gestion pré et peropératoire permet d'en limiter les conséquences → nécessite une anticipation du scénario catastrophe et une réaction adaptée lors de la survenue de la complication

L'IBODE a une action essentielle dans cette organisation