Hôpital privé de Villeneuve d'Ascq

LA PONCTION RETROGRADE DISTALE DANS L'AOMI

Thomas CLIVIO
Infirmier Aide Opératoire Nord Vasculaire
Référent en Radioprotection HPVA

Nord Vasculaire

L’EQUIPE MEDICALE

- L’équipe de Nord Vasculaire est composée de 4 Chirurgiens vasculaires :
- Le Dr Vasseur Marc Antoine
- Le Dr Rouer Martin
- Le Dr Hertault Adrien
- Le Dr Martin Gonzalez Térésa

L’EQUIPE PARAMEDICALE

- L’équipe paramédicale est composée de 5 IDE aides opératoires :
  - Mme Alexandre Sabrina (IDE mesures transitoires) à temps pleins
  - Mme Lefebvre Hélène (IBODE) à temps pleins
  - Mr Clivio Thomas (IDE mesures transitoires) à temps partiel
  - Mme Risselin Aurélie (IDE mesures transitoires) à temps partiel
  - Mme Suant Sabrina (IBODE) à temps partiel

L’ÉTABLISSEMENT

- Créer en 2012 , l’Hôpital Privé de Villeneuve d’Ascq est un établissement pluridisciplinaire dans les domaines de la chirurgie , de la médecine et de l’obstétrique :

- 1 service d’Oncologie
- 1 service d’urgence de jours
- 1 service d’urgence cardiologique 24h/24
- 1 Maternité
- Établissement comportant environ 220 lits
- 8 Salles de Bloc opératoire
- 1 Salle Hybride
- 2 Salles de Coronarographie
- 3 Salles d’Endoscopie
- 1 Salle de Césarienne en Urgence

Le Plateau de Chirurgie Vasculaire sur HPVA

- 2 salles d'intervention :
- 1 Salle Hybride de dernière génération avec un ***Artis Pheno*** (Siemens)
- 1 salle de chirurgie conventionnelle avec un ***Cios Alpha*** (Siemens) et un ***OEC 9900 Elite*** Vasculaire (GE)
- 2 casques de réalité augmentée : ***Les Holowind*** qui ont été présenté par mes 2 collègues hier .

Médias

LA VOIX DU NORD

Bonjour

VIVE LES GAZOUILLIS, (QUOIQUE). Pour les besoins d'un reportage, je suis allée dans un parc public, où le printemps naissant se faisait sentir. Gazouillis, parfum des premières fleurs… Je ne boudais pas mon plaisir, car c'est ma saison préférée : chaque année, en mars, la vue des magnolias débordant de rose me remplit littéralement de joie !
J'en étais là de mes rêveries de promeneuse solitaire - « t'as la ref' », dirait mon ado - quand quelque chose me tomba sur le crâne. Une grosse goutte, pensais-je, alors que depuis plusieurs semaines, le temps était à la pluie. J'ai continué à prendre quelques photos avant de me passer la main dans les cheveux. Horreur : ce que j'avais pris pour une grosse goutte était… une belle fiente ! Heureusement que je n'avais pas d'interlocuteur pour ce reportage. Chaque fin d'année, nous vous livrons un bêtisier de notre rédaction. En voilà un morceau, bien en avance. V. B.

Découvrez toute l'actualité de Villeneuve - Seclin et des alentours sur notre site ou sur notre application

Contacter la rédaction : villeneuvedascq@lavoixdunord.fr

Un équipement de pointe inédit en chirurgie cardiovasculaire à l'HPVA

L'hôpital privé de Villeneuve-d'Ascq, établissement du groupe Ramsay Santé, vient de se doter d'une salle hybride associant bloc opératoire conventionnel et équipements d'imagerie de pointe. Un atout prenant tout son sens pour les pathologies aortiques complexes de manière endovasculaire et un confort pour le patient.

Tous sont équipés d'un tablier plombé pour parer aux rayons X du robot dernière génération. PHOTO FLORENT MOREAU

En chiffres LA NOUVELLE SALLE HYBRIDE DE L'HPVA (hôpital privé de Villeneuve-d'Ascq)

2 millions d'euros d'investissements

6 mois de travaux

4 chirurgiens et **6** anesthésistes

Chirurgie vasculaire

2 101 patients opérés en 2023

déjà **534** depuis début 2024

En deux ans **+25%** Augmentation prévisionnelle

15 endoprothèses aortiques fenêtrées en 2023

Coût moyen d'une endoprothèse **15 000** euros

Infographie S. HENNION

PAR ISABELLE CONYNCK
iconynck@lavoixdunord.fr

VILLENEUVE-D'ASCQ. Hier matin, à l'HPVA, ce sont les chirurgiens Martin Rouer et Teresa Gonzalez qui opèrent. Pour les seconder, un aide opératoire, infirmière de bloc et anesthésiste. Tous sont équipés d'un tablier plombé pour parer aux rayons X. Sur la table, un patient âgé de 76 ans, au tabagisme actif et avec antécédents familiaux, souffre d'un anévrisme de l'aorte abdominale. *« La paroi de l'aorte s'est dilatée, a provoqué un anévrisme. Le principal risque est la rupture entraînant l'hémorragie interne, complication souvent fatale. Le meilleur traitement est préventif »* annonce le chirurgien vasculaire Adrien Hertault.

PEU INVASIVE

La plus ancienne prise en charge est la chirurgie classique avec ouverture de l'abdomen, *« lourde, invasive et de récupération lente »*. La plus récente est l'endoprothèse aortique adaptée à l'anatomie exacte du malade. Pas de bistouris et pinces en tout genre. La table stérile a un look de rayon bricolage avec ses tuyaux et fils en métal. Ici, l'anévrisme est situé au-dessus des artères du rein. Les chirurgiens doivent couvrir les artères digestives et rénales pour préserver la vascularisation des organes grâce à une endoprothèse fenêtrée constituée d'un tube avec structure métallique en tissu synthétique étanche. Pour la fabriquer sur mesure, un scanner complet de l'aorte a été réalisé pour avoir une image en 2D, *« effectuer une reconstitution en 3D, positionner les fenêtres selon l'anatomie du malade. »*

> ***« Après trois heures au bloc de technicité extrême et concentration intense, l'endoprothèse est posée.***

Le chirurgien circule dans l'aorte, y projette l'endoprothèse qui se déploie à l'intérieur tel un parachute. *« On rentre dans les vaisseaux par une fine incision dans les plis de l'aine, on exclut l'anévrisme en posant le stent qui l'élimine de la circulation sanguine générale. L'anévrisme ne peut plus rompre, le patient est sauvé. »*

ROBOTISÉE

La nouvelle salle hybride de l'HPVA inaugurée en janvier favorise le déploiement de telles endoprothèses. Avec le robot dernière génération, les chirurgiens Martin Rouer et Teresa Gonzalez réalisent l'opération complexe à quatre mains. *« Cette technique d'imagerie dite de navigation combine moyens d'imagerie très performants, cartographies en 3D des artères à préserver »* selon Martin Rouer.
Après trois heures au bloc de technicité extrême et concentration intense montrant que le robot ne remplace pas l'homme, l'endoprothèse est posée. Reste à vérifier son déploiement par un scanner final. *« La chirurgie vasculaire progresse grâce à de tels équipements, permet des interventions toujours plus précises, mini invasives. Cela est proposé aux patients trop fragiles ou pour qui une chirurgie classique est contre-indiquée »*, conclut Martin Rouer. Les suites opératoires s'en ressentent : au lieu de 20 jours en convalescence, le patient rentre chez lui après trois jours. ■

1227.

1 ARTICLE

La Ponction Rétrograde Distale

- Bien que dans la majorité des cas, la ponction fémorale commune reste la voie d'abord de référence dans l'AOMI, des lésions calcifiées complexes , obstructives et/ou de dissections ne permettent pas de les franchir par voie antérograde.

- Lors de ces échecs il est possible d'utiliser la voie rétrograde distale , par ponction fémorale distale ou par ponction des artères de jambes (TA, Fibulaire, TP), qui reste efficace dans la grande majorité des cas, afin de réaliser un téléphérique (technique SAFARI)

Les différentes situations

- Lésions calcifiées complexes
- Obstruction
- Dissection

Indication

- Echec de recanalisation par voie antérograde

Installation du patient

- Patient tête première en décubitus dorsal
- Bras le long du corps
- Les 2 scarpas et toute la jambe opérée dans le champs opératoire
- Trousse universelle + Jersey + champs spécifiques à la table d’imagerie

Matériel pour ponction antérograde de première intention

- Housse d’écho
- Intro 6F
- Guide hydrophile 0,035
- Sonde d’angio (5F droite, BERN ou CX 4F)

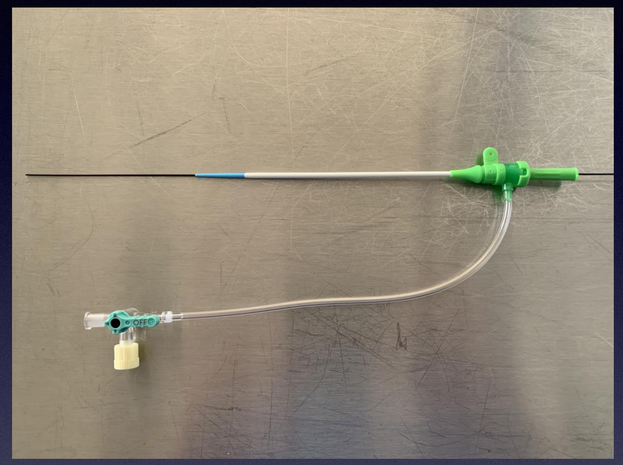

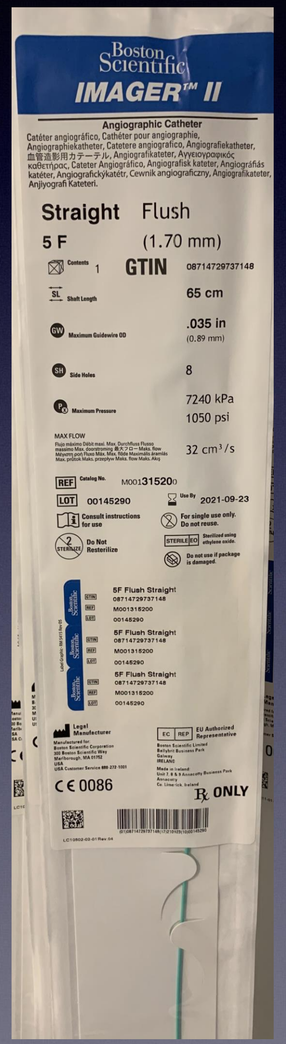

Matériel pour ponction rétrograde de 2ème intention si échec par voie antérograde

- Aiguille de ponction ou kit de micro ponction
- Guide 0,018 de type V18 (Boston)
- Sonde de franchissement type CXI 2.6

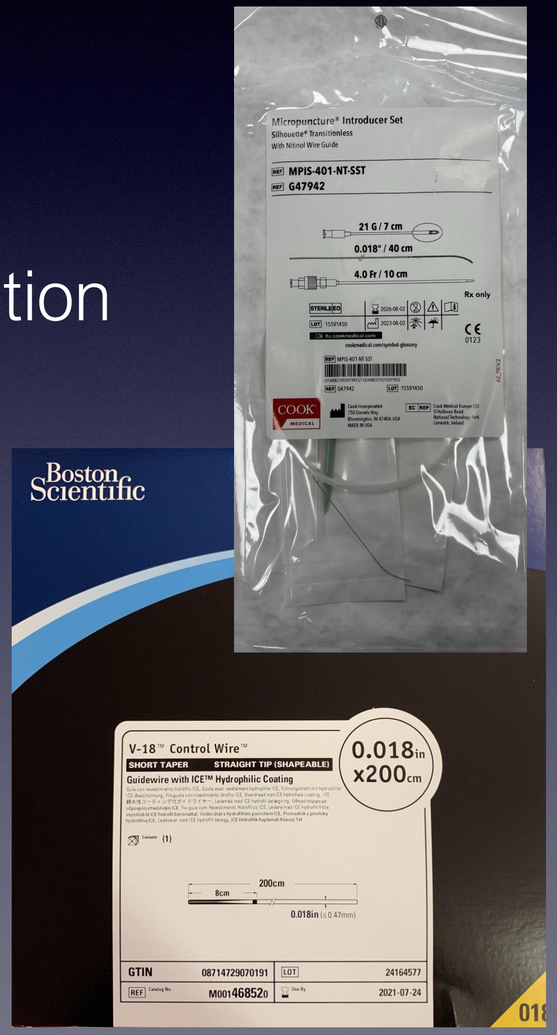



Temps opératoire (1 er Temps)

- 1- Ponction fémorale commune sous écho
- 2- Introduction d’un guide hydrophile Zipwire 0,035
- 3- Contrôle scopique de la bonne position du guide
- 4- Mise en place d’un intro court Térumo de 6F
- 5- Héparinisation à 0,5mg/kg
- 6-Injection de produit de contraste de type Omnipaque afin de repérer la lésion
- 7-Tentative de recanalisation par voie antérograde à l’aide d’une CX 4F: échec guide en dissection

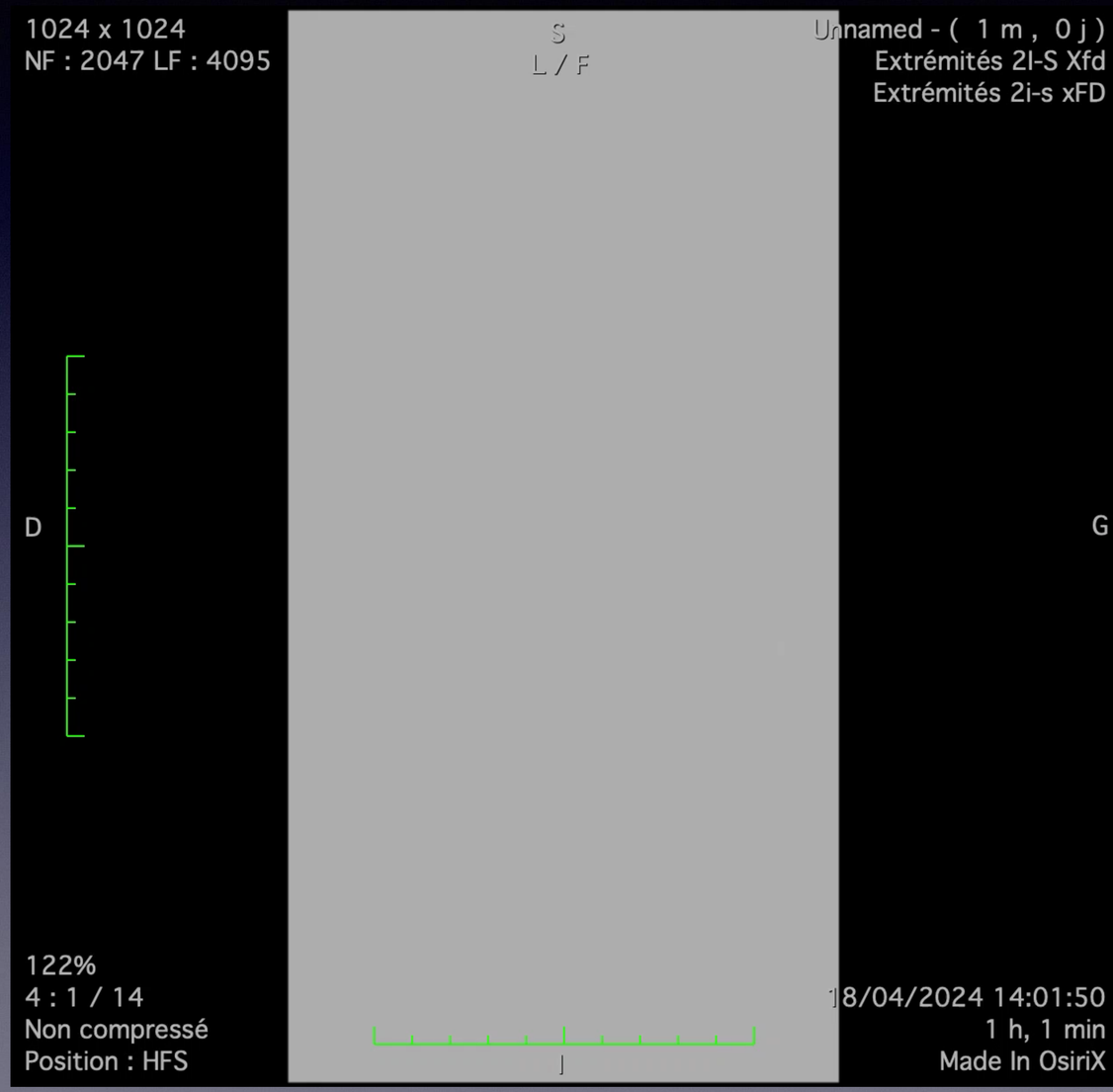

Temps opératoire (2 ème temps)

- **8- Ponction rétrograde de la fibulaire :**

- soit sous scopie à l'aide d'une aiguille de 21G en réalisant au préalable un Roadmap ou en ponctionnant à l'aide des calcifications si celle ci sont visibles : Attention Radioprotection +++.

- Faire attention également à l'orthogonalité du membre par rapport au capteur pour la ponction

- Lors de la conception de notre nouvelle salle Hybride, qui à été conçu par l'ensemble de nos chirurgiens , nous avons pensé a l'ergonomie dans l'ensemble des actes que nous pouvons faire et la ponction rétrograde en faisait partie : c'est la raison pour laquelle, en autre, nous avons installer 2 dalles d'écrans.

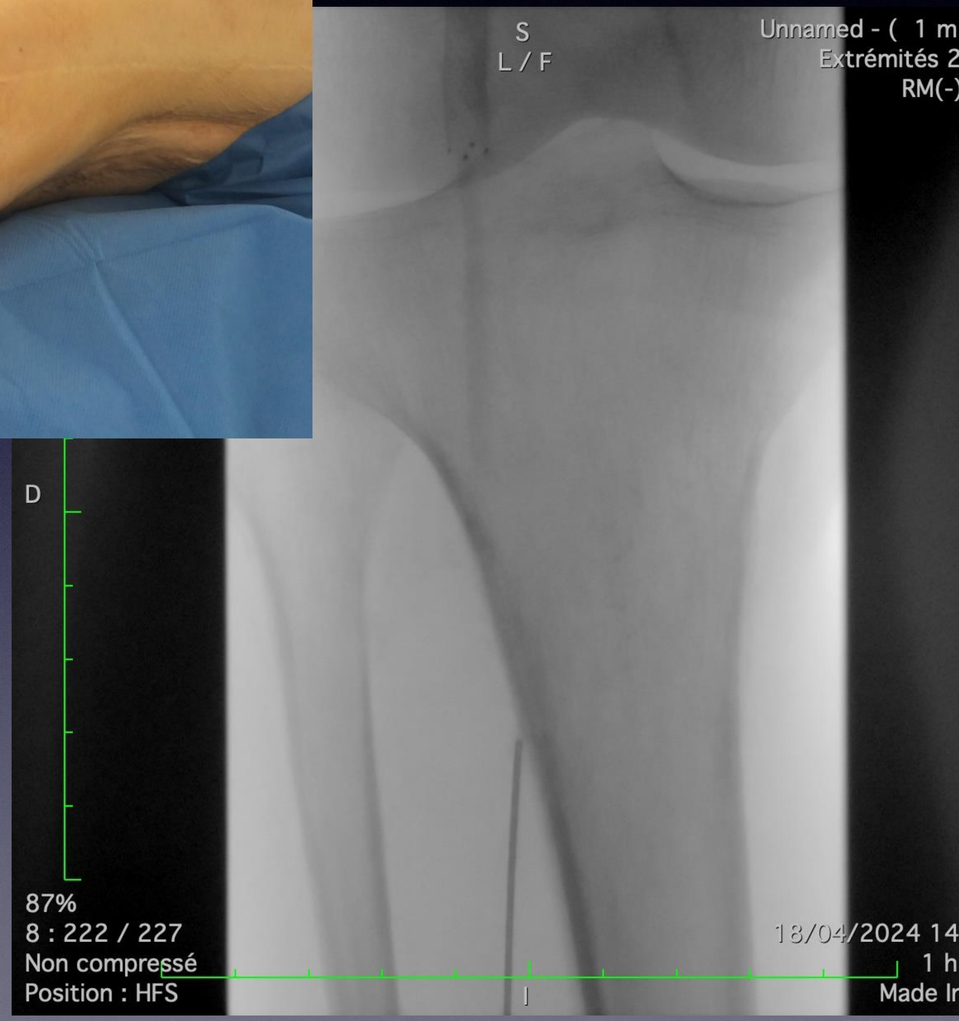

- Soit sous échographie à l’aide d’un kit de micro ponction Cook

- Dans les 2 cas prévoir les modalités d’anesthésie approprié : ALR , anesthésie locale …. , dans ce cas présent AG

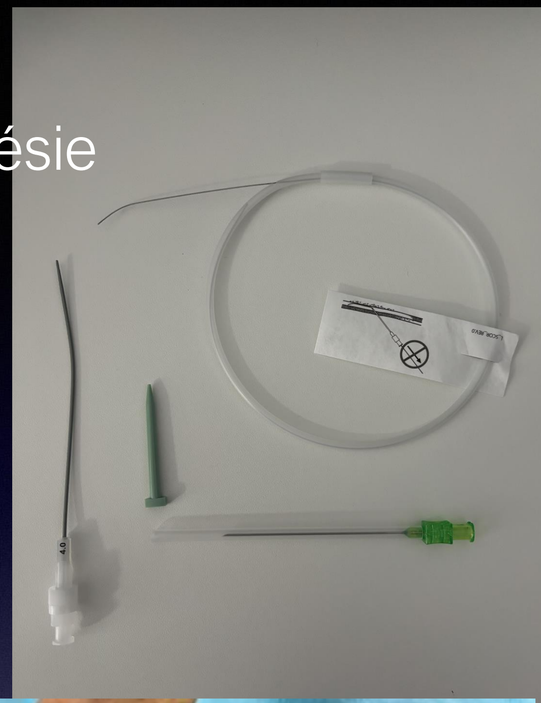

- 9- Introduction d’un guide 0,018 de type V-18

- 10- Passage de la lésion dans la bonne lumière artérielle jusqu’à l’entrée de l’intro 6F dans la fémorale commune

Si manque de support possibilité d’utiliser un micro cathéter de type CXI 2.6

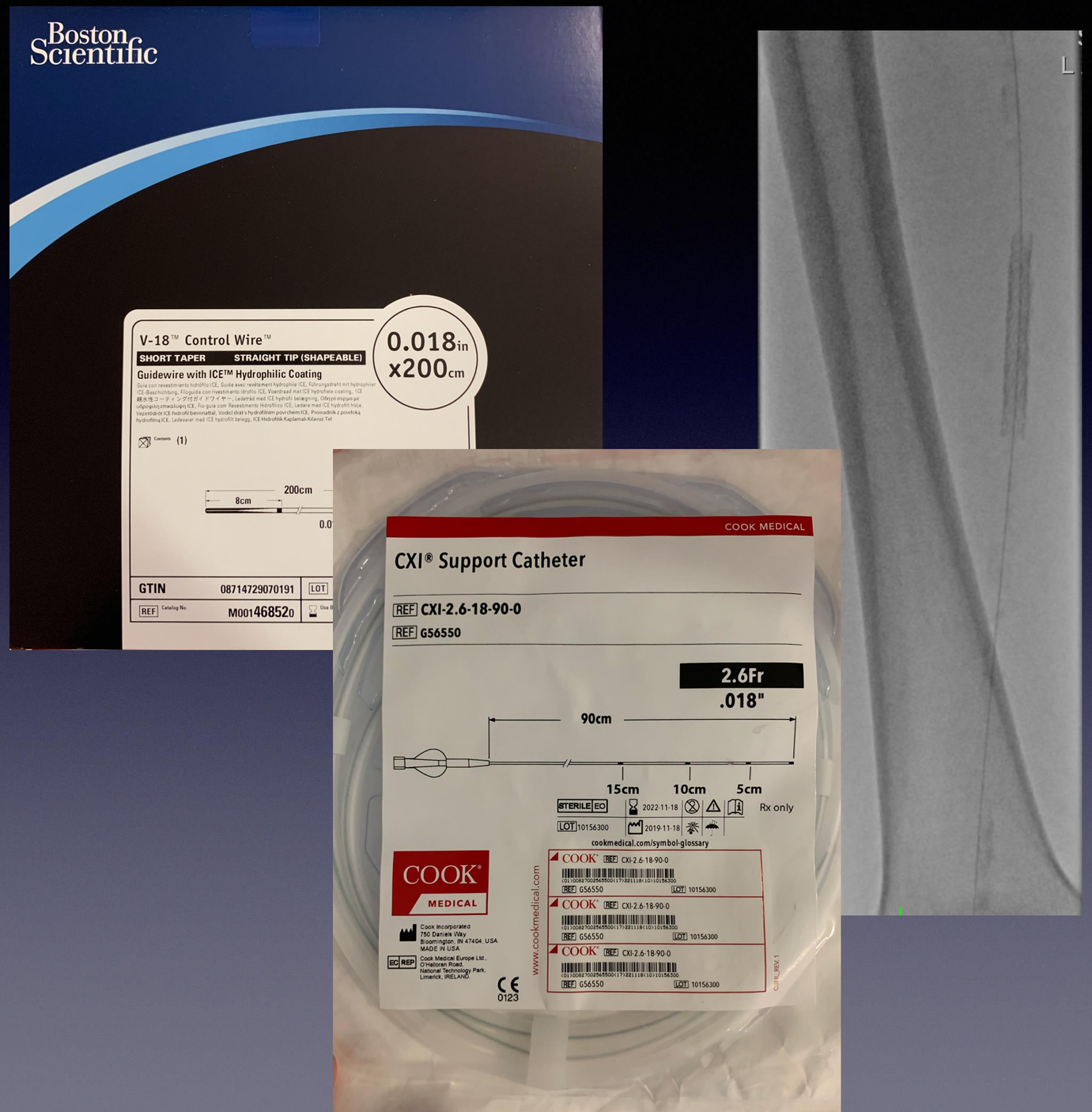

- 11- Cathétérisation de la CXI 4F qui se situe dans l’intro avec le V-18

- 12 - Récupération du V-18 par l’intro = téléphérique (Technique SAFARI = Ponction antérograde + ponction rétrograde)

- En théorie , un téléphérique doit toujours être protégé, c’est à dire que le guide ne doit jamais coulissé seul au risque de faire « fils à couper le beurre »

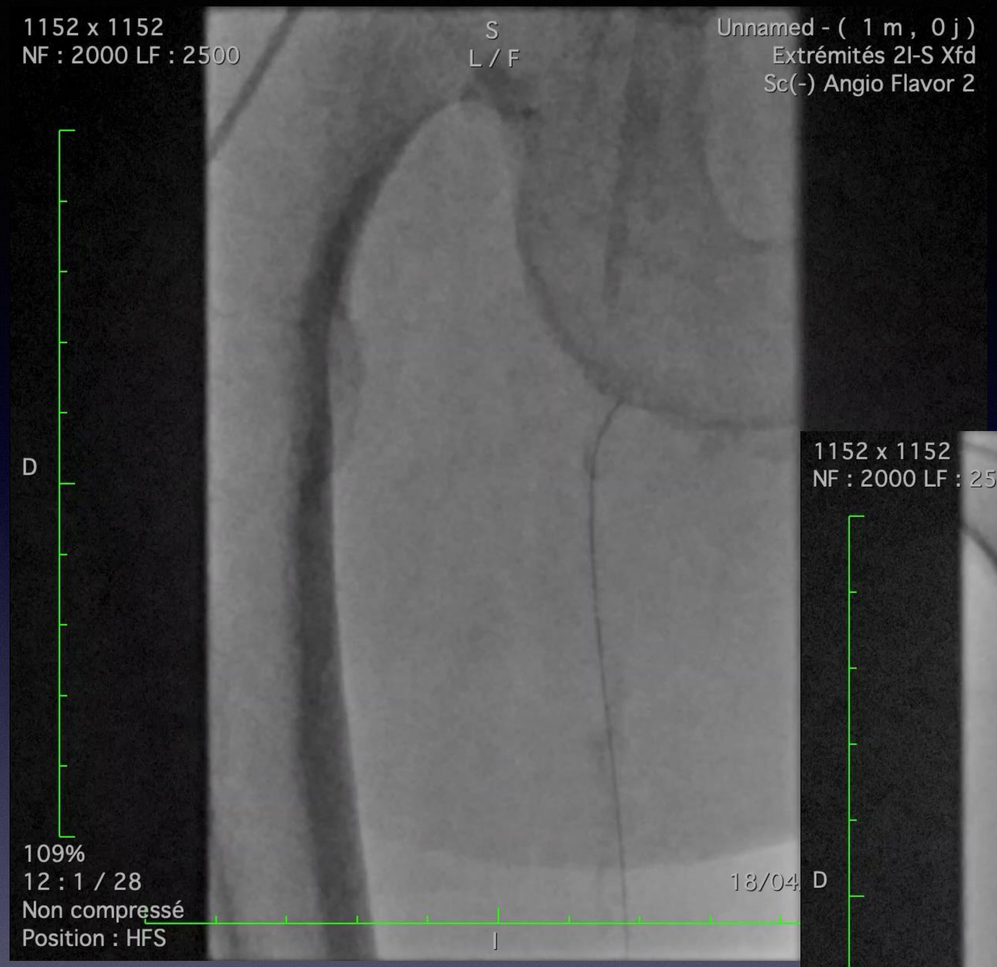

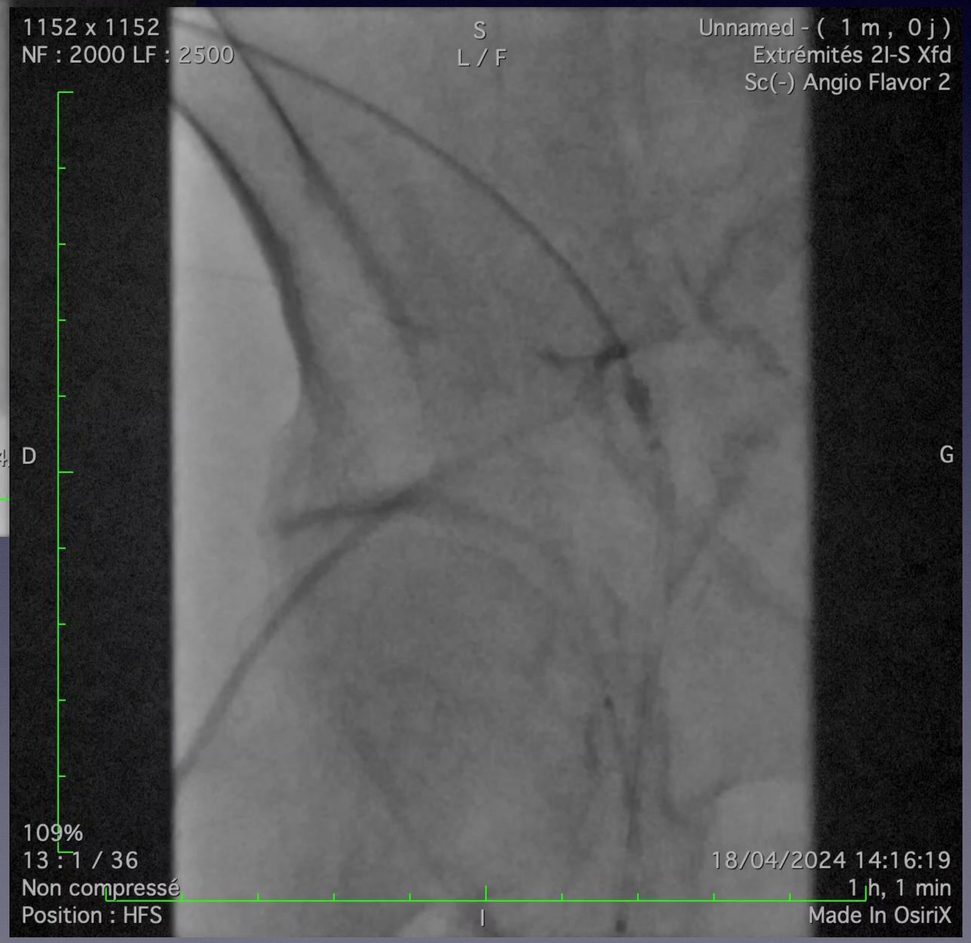

- Dans certains cas , la technique rétrograde n’est pas possible (car guide antérograde dans une dissection et guide rétrograde dans une autre dissection) , il faut alors utiliser la ***« Technique du Rendez Vous »*** , avec 2 ballons de dilatations (de type Sterling en 0.018) afin d’éviter détendre la dissection jusque l’artère fémorale commune .

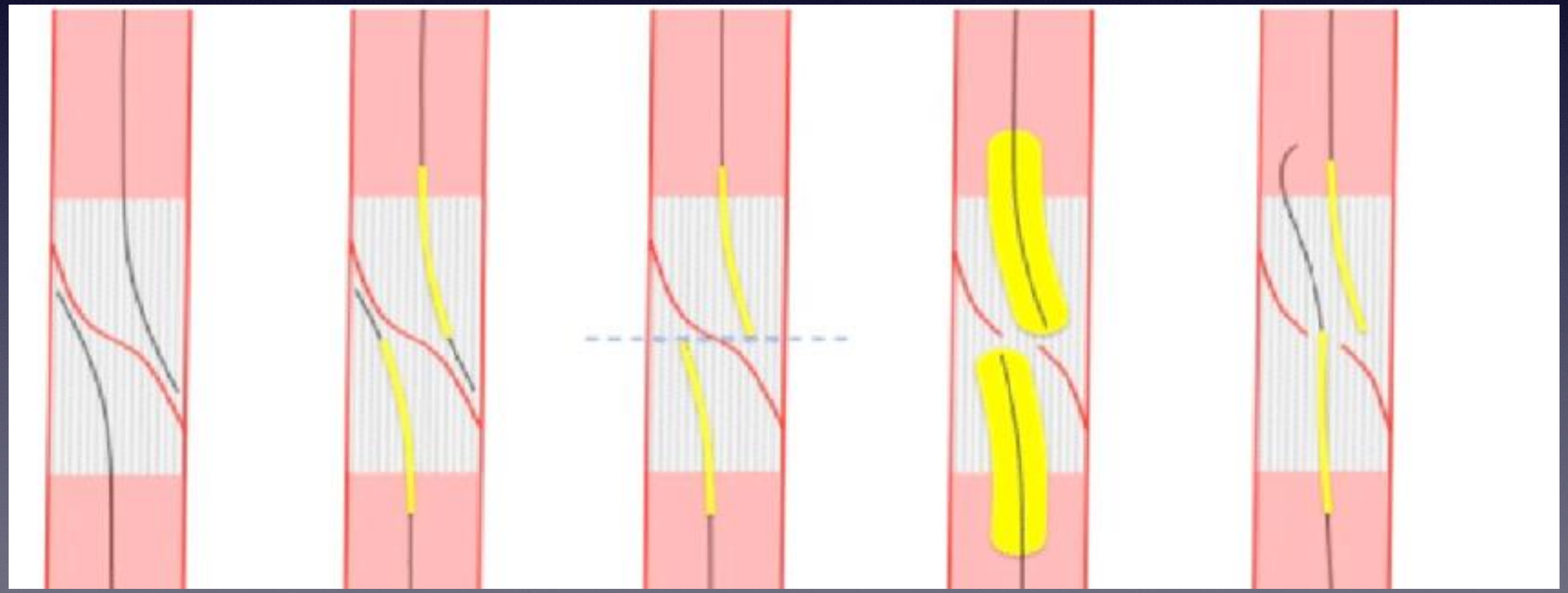

- 13 - Mise en place d’un ballon de dilatation de type Mustang 6x100 par le biais du téléphérique .

- 14- Dilatation de la lésion et réouverture de la lumière artérielle + remise du guide 0,018 dans le sens antérograde jusque dans la partie distale de la fibulaire



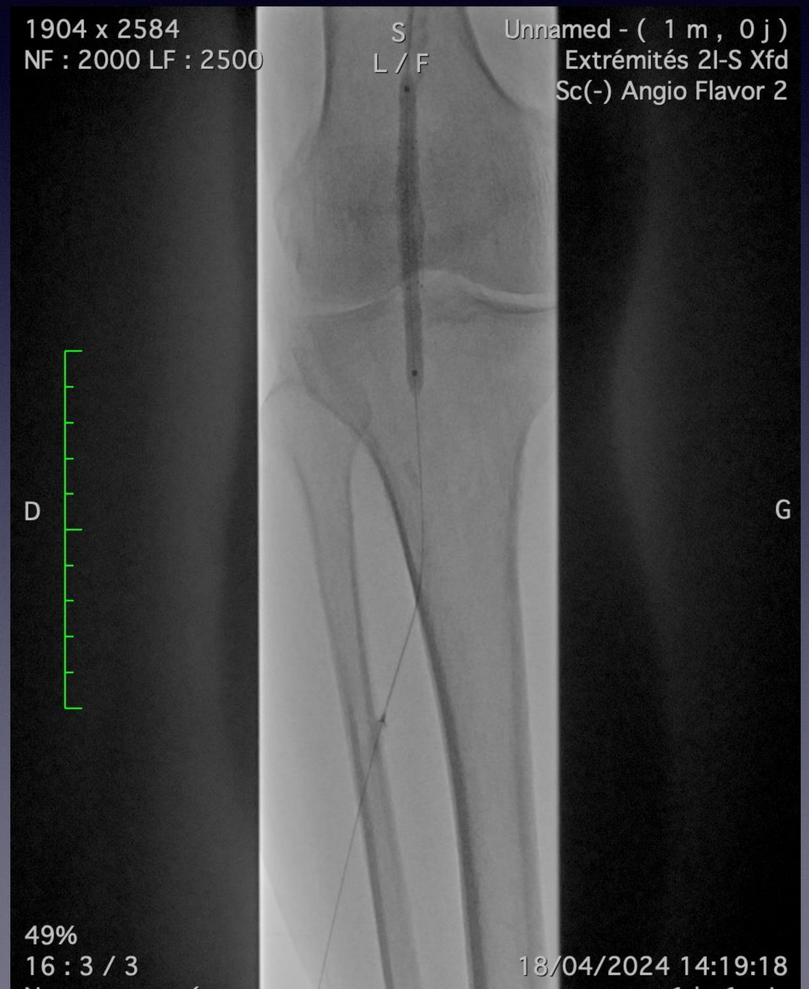

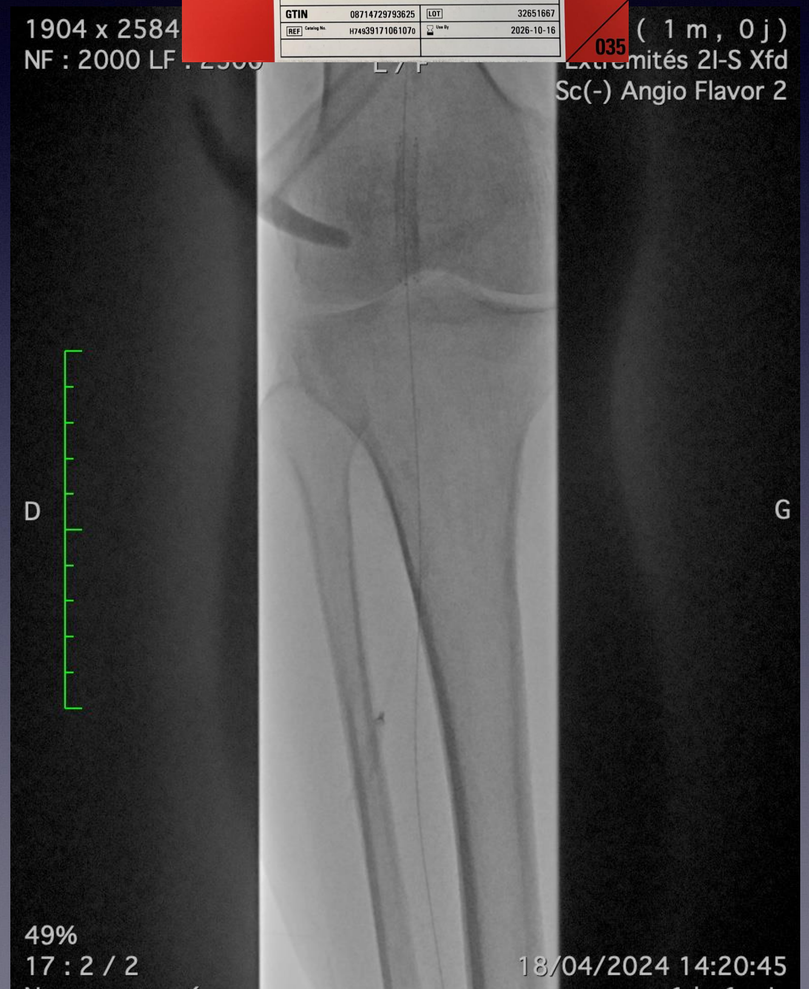

- 15 - Hémostase du point de ponction de la fibulaire à l'aide d'un ballon de type sterling 3 x 60 gonflé à 3 Atmosphère pendant 3 à 5 min

- 16 - Contrôle par angiographie

- 17 - Fermeture du point de ponction à l'aide d'un système de fermeture artériel percutanée

- 18 - Pansement simple

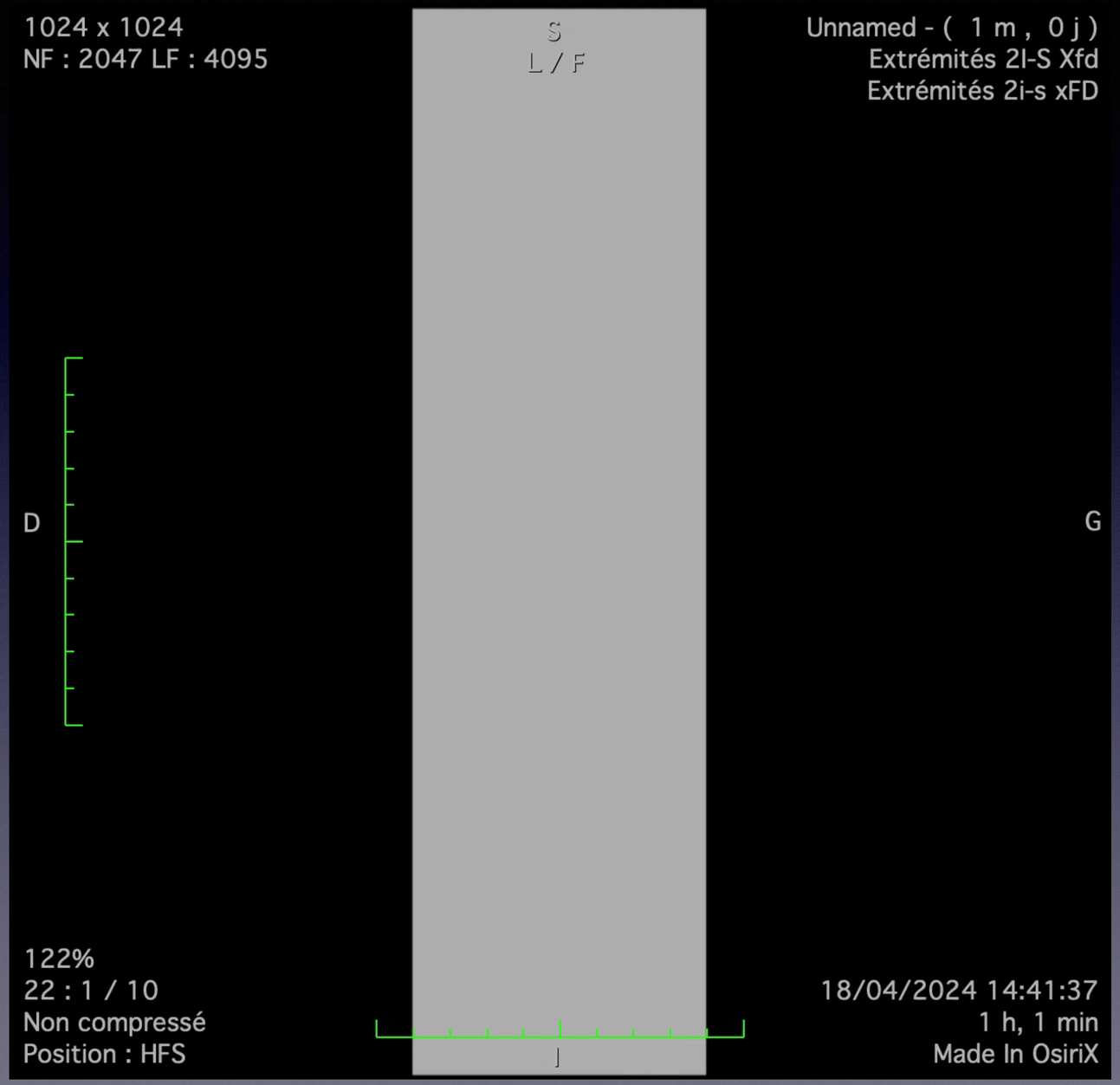

Complications

- Dissection au niveau du point de ponction
- Hémorragique : saignement au niveau du point de ponction (fermeture par Stent couvert de 3X20mm de type Papyrus de chez Biotronik
- Fistule artério-veineuse
- Thrombose

Merci de votre attention .

Questions